Das Hauptziel ist die Infektionskontrolle

Dr. Torsten Neuber Ÿber die moderne endodontische Therapie (2)

Im ersten Teil der dreiteiligen Artikelserie (siehe DZW 36/12) wurde unter anderem die apparative Ausstattung mit denen mit verbundenen Investitionsvolumen und der Verbesserung fachlichen Kompetenz durch Anwendung neuer GerŠte besprochen. Im zweiten Teil geht es um die Konzipierung eines effizienten Behandlungsprotokolls.

1

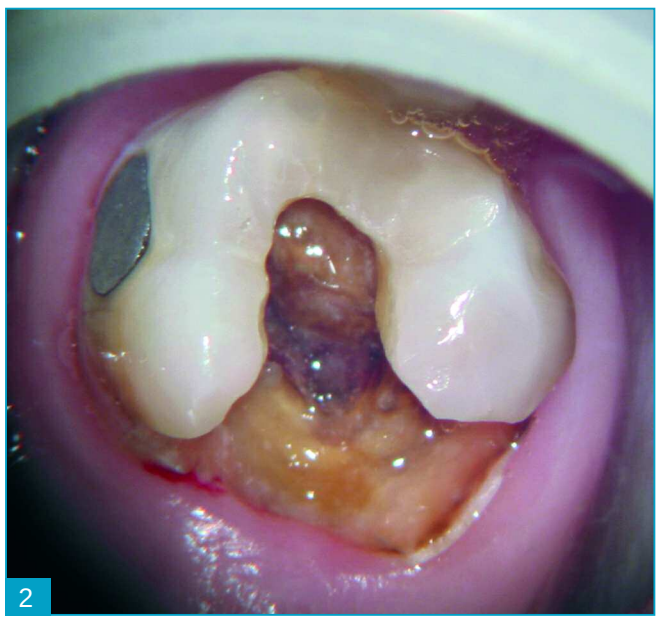

2

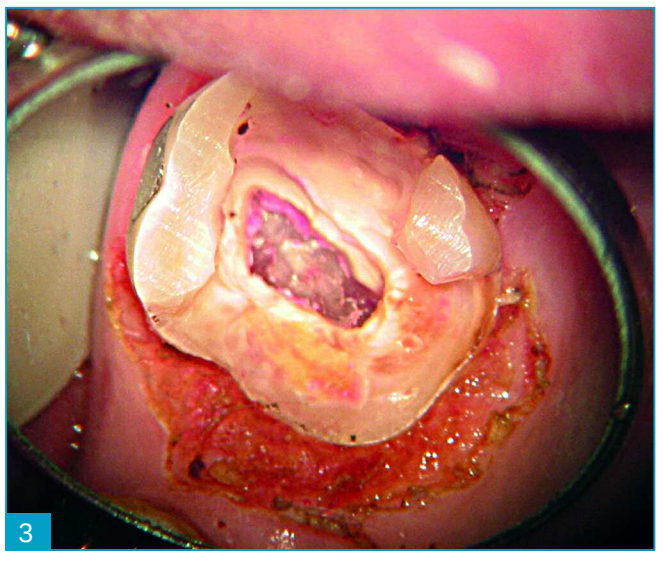

3

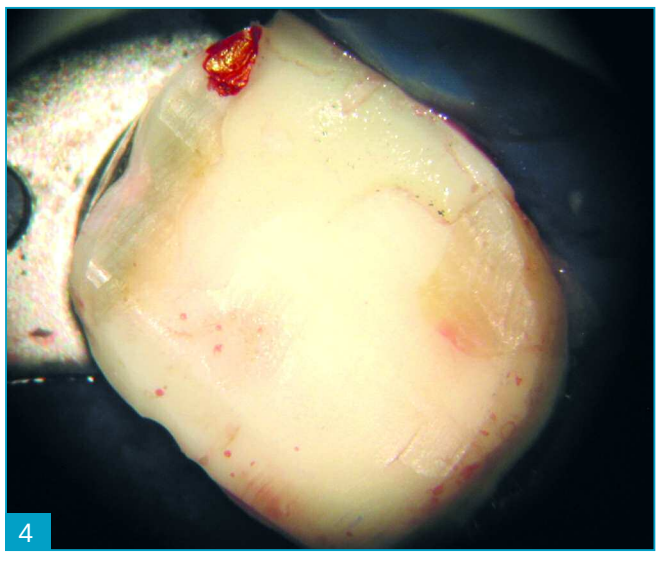

4

War die Endodontie in Zeiten prothetischer UmsŠtze mehr ein notwendiges †bel mit schlechter bzw. nicht kalkulierbarer Prognose, defizitŠrer VergŸtung und hohem Misserfolgspotenzial, vollzieht sich nun ein Paradigmenwechsel. Die Endodontie wird nicht nur als Mittel zur Patientenbindung, sondern auch als gezieltes Marketinginstrument zur Patientengewinnung entdeckt. Eine vom Basic zur Lust diametral gewandelte Einschštzung der Endodontie mit gesteigerter Behandlerzufriedenheit und einem hohen Potenzial zur Generierung restriktionsfreier HonorarumsŠtze. Moderne Endodontie ist natŸrlich nicht reduzierbar auf blo§e Apparatemedizin, sei sie auf einem noch so hohen Level), sondern das Ergebnis eines strukturierten Behandlungsprotokolls. Was bezwecken wir mit einer Wurzelkanalbehandlung?

Das Hauptziel der Endodontie ist die Infektionskontrolle. Bei nicht infizierten FŠllen (irreversible Pulpitis, sterile Nekrose, Zustand nach Trauma etc.) soll eine bakterielle Infektion im Sinne einer periradikulŠren Parodontitis verhindert werden. Dabei kommt der Einhaltung aseptischer Kautelen eine fundamentale Rolle zu, die unabhšngig von der technischen Ausstattung in jeder Zahnarztpraxis realisierbar ist. Hierzu zŠhlen die Basics. Bei infizierten FŠllen ist Ziel der Therapie die Ausheilung einer bestehenden periradikulŠren Parodontitis. Neben der Einhaltung aseptischer Kautelen steht hier zusŠtzlich das antiseptische Protokoll im Vordergrund:

- Desinfektion des Arbeitsfeldes vor Behandlungsbeginn (Chlorhexidin-MundspŸllšsung, Mundbürstchen und Polierpaste);
- objektivierbare vollstŠndige Karieseinentfernung durch Farbindikatoren (zum Beispiel Karies-detektor),
- adhŠsiver, prŠ-endodontischer Aufbau,
- Kofferdam (als absolutes Mittel),
- bakteriendichter provisorischer Verschluss zwischen den Behandlungen (Schaumstoffpellets in die KanaleingŠnge, dünne Schicht Cavit und ein fließfšhiges Komposit ohne Konditionierung als kaustabile Abdeckung),
- endodontische Versorgung im Sinne eines dichten koronalen Verschlusses zur Verminderung einer Leakage und somit Reinfektion.

Hierbei gilt ein besonderes Augenmerk dem Kofferdam. Kofferdam ist nach wie vor im zahnšrztlichen Praxisalltag ein unbekanntes, selten benutztes Hilfsmittel, dessen Vorteile immer noch verkannt werden. In der Mehrzahl der FŠlle ist die Anwendung von Kofferdam, die grundsštzliche Bereitschaft zur Benutzung und etwas †bung vorausgesetzt, mit wenigen Handgriffen vollzogen und sehr hŠufig auch nach delegierbar. Werden die gezielte Erkennung von endodontischen BehandlungsbedŸrftigen ZŠhnen in einem systematischen Behandlungsprotokoll routinemŠßig unter aseptischen Bedingungen vorbereitet, ist durch die Verwendung von Kofferdam eine signifikante Verbesserung der Therapie zu erreichen, und zwar unter bereits vorhandener Ausstattung.

Selbstverstšndlich ist vor jeder Therapie eine adŠquate Diagnostik zur Therapieentscheidung durchzuführen, auf die in diesem Artikel nicht weiter eingegangen wird.

Wie im ersten Teil erwŠhnt, ist die Prognose von PrimŠrbehandlungen ohne periradikulŠre Parodontitis mit ca. 90 Prozent am besten. Demzufolge ist die frŸhzeitige Diagnose einer irreversiblen Pulpitis oder der Pulpanekrose zur rechtzeitigen Einleitung einer Wurzelkanalbehandlung wŸnschenswert. Deshalb ist der routinemŠßige Check durch SensibilitŠtstests sehr wichtig. Auch unter wirtschaftlichen Aspekten ist die rechtzeitige Erkennung von endodontisch behandlungsbedŸrftigen ZŠhnen interessant.

Geht man zum Beispiel von einer Praxis mit einem Patientengut von 1.000 aktiven Patienten pro Jahr mit jeweils durchschnittlich 20 ZŠhnen aus (20.000 ZŠhne), und unterstellt eine Behandlungsbedürftigkeit von 1 Prozent, resultiert ein Behandlungsbedarf an 200 ZŠhnen. Bei einem angenommenen Umsatz von 500 Euro pro Zahn

(Fortsetzung auf Seite 10)

(siehe auch Seite 10)

Das Hauptziel ist die Infektionskontrolle

(Fortsetzung von Seite 9) ergibt sich ein Umsatzvolumen von 100.000 Euro.

Die Trepanation ist der erste, eigentlich endodontische und zugleich wichtigste (hŠufig auch der schwierigste) Schritt bei der Wurzelkanalbehandlung und wird oft auch von erfahrenen Praktikern in seiner Wichtigkeit unterschŠtzt. Ist die ZugangskavitŠt nicht korrekt (falsche Umrissform, unvollstŠndiges Abtragen des Pulpakammerdaches, zu grazile Ausdehnung, um zum Beispiel indirekte Restaurationen oder gesunde Substanz zu schonen, etc.), wird die komplette Wurzelkanalbehandlung (WKB) scheitern (Abb. 7 bis 10).

Ziel ist es, entsprechend der individuellen morphologischen Besonderheiten einen geradlinigen Zugang zum gesamten endodontischen System zu gewŠhrleisten.

¥ Vereinfachung der WurzelfŸllung (gleich welcher Technik),
¥ Vermeidung/Verringerung von Instrumentenfrakturen.

Wie im ersten Teil beschrieben, ist fŸr den engagierten Generalisten eine Lupenbrille mit drei- bis fŸnffacher Vergrš§erung inklusive integrierter Beleuchtung mit dem dazugehšrigen ãMikroinstrumentariumÒ ein unerschwingliches Muss. Die Grenzen der Visualisierung via Lupenbrille sind allerdings bei anatomischen Strukturen, die sich apikal vom Pulpakammerboden befinden, erreicht. Idealerweise sollten nach einer adŠquaten ZugangskavitŠt alle Orifizien im Mundspiegel ohne dessen Drehung sichtbar sein (Abb. 11).

Aufbereitung und Reinigung des Wurzelkanals bedingen sich gegenseitig. Hierbei formt das Instrument meist, wŠhrend die SpŸllšsung rei-

nik eine adŠquate Form zu prŠparieren (siehe Teil 3). Die Formgebung sollte den Schilder-Kriterien entsprechen (Abb. 12 bis 14).

Zur Aufbereitung gibt es zahlreiche, gut funktionierende Nickel-Titan-Systeme auf dem Markt, die je nach ãGeschmackÒ ausgesucht werden. Hinter jedem System steckt eine bestimmte Philosophie und daraus resultierenden Konstruktionsmerkmalen und einer vom Hersteller angegebenen Feilensequenz. Daher sollte man sich unbedingt mit dem jeweiligen System beschŠftigt haben, bevor man damit Patienten behandelt (Workshop, Arbeiten im Plastikblock, Arbeiten im extrahierten Zahn etc.).

Auf Handinstrumente, insbesondere auf kleine Grš§en, kann aber nicht ganz verzichtet werden. Auch wenn es keinen wissenschaftlichen Nachweis fŸr die †berlegenheit

bestritten. Die Anwendung eines drehmomentgesteuerten Motors ist unerlŠsslich. Die Verwendung von Giromatic oder vergleichbaren GerŠten ist heute wegen der erwiesenen Gefahr von Blockaden, Stufenbildung und Transportation bis hin zur Perforation obsolet. Neue Konzepte wie die Reziproktechnik (Abb. 15), gewisserma§en eine maschinelle Weiterentwicklung der Balanced-Force-Technik mit NiTi-Instrumenten, sind wegen ihrer guten PrŠparationsergebnisse bei einfacher PraktikabilitŠt als Meilenstein fŸr die WurzelkanalprŠparation zu sehen. Auch wenn der Autor die sogenannte ãone-file-endoÒ-Methode etwas kritisch sieht, denn dieser Terminus bezieht sich nur auf den Teil der reziproken Aufbereitung, so sind doch zweifelsohne sowohl die Anzahl der verwendeten Instrumente wie auch der

nung des SpŸlprotokolls gerecht werden, denn unzureichende SpŸlung ist einer der hŠufigsten GrŸnde fŸr endodontische Misserfolge. Ein grundsŠtzliches Problem bei der Anwendung von NiTi-Instrumenten ist das Risiko der Instrumentenfraktur. Egal, ob ErmŸdungs- oder Torsionsbruch, die meisten

der Instrumente nicht gerecht. Des Weiteren sind alle Wurzelkanalinstrumente, egal ob aus Nickel-Titan oder Stahl, kaum den RKI-Anforderungen (kritisch B) entsprechend zu reinigen und noch viel weniger zu sterilisieren. Hieraus ist zwingend zu folgern, dass Wurzelkanalinstrumente Einmalinstrumente sind.

5

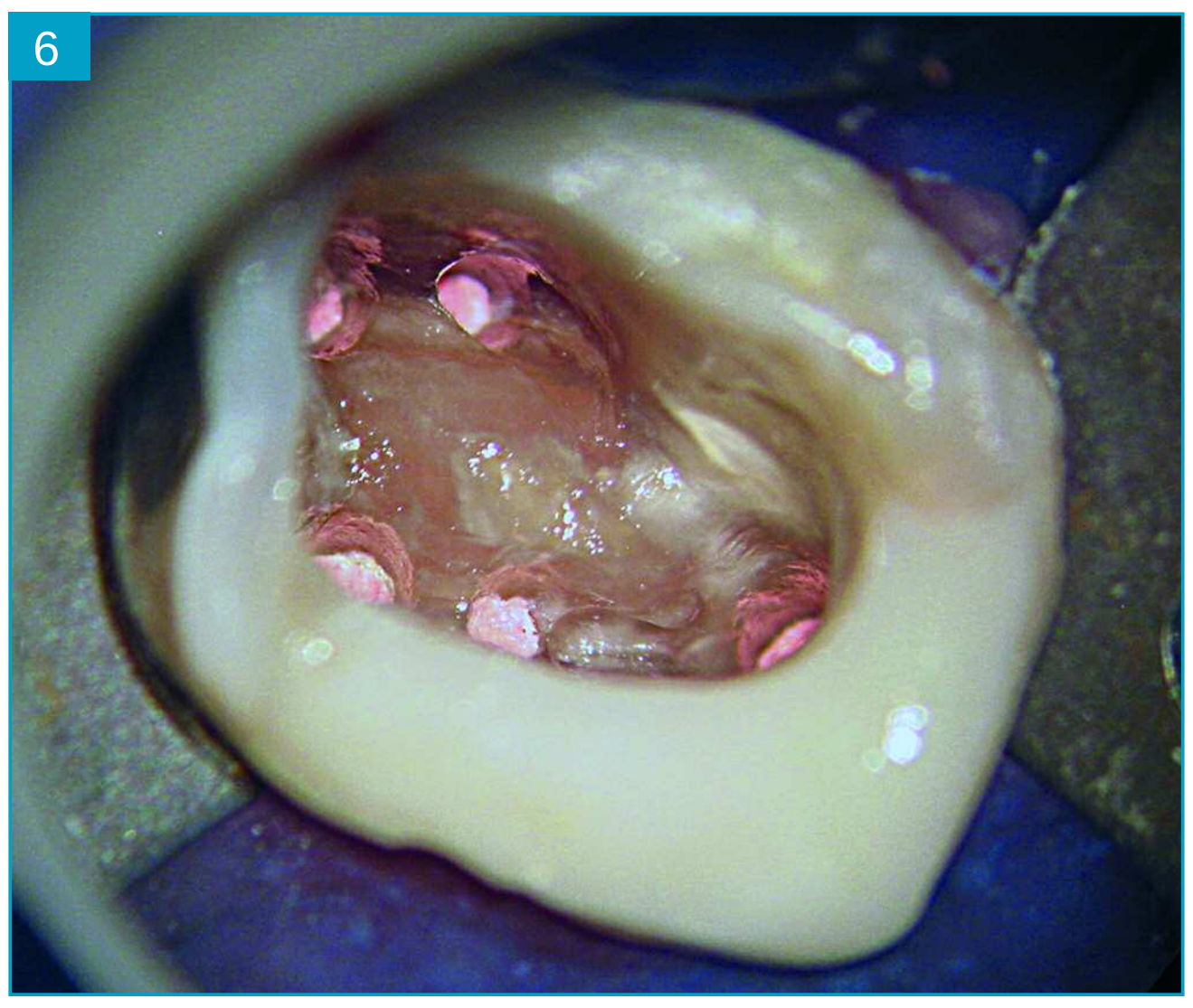
6

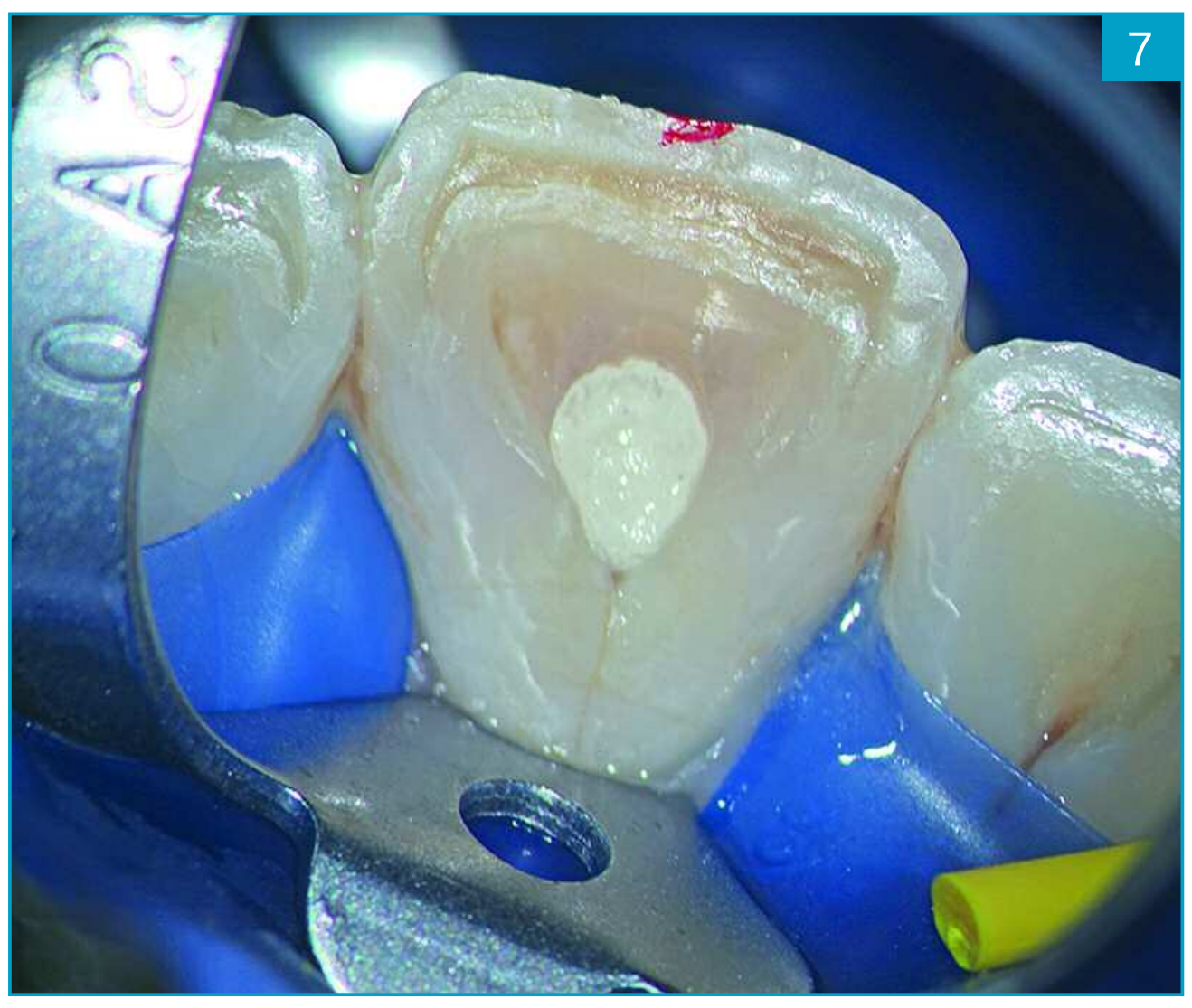
7

8

9

10

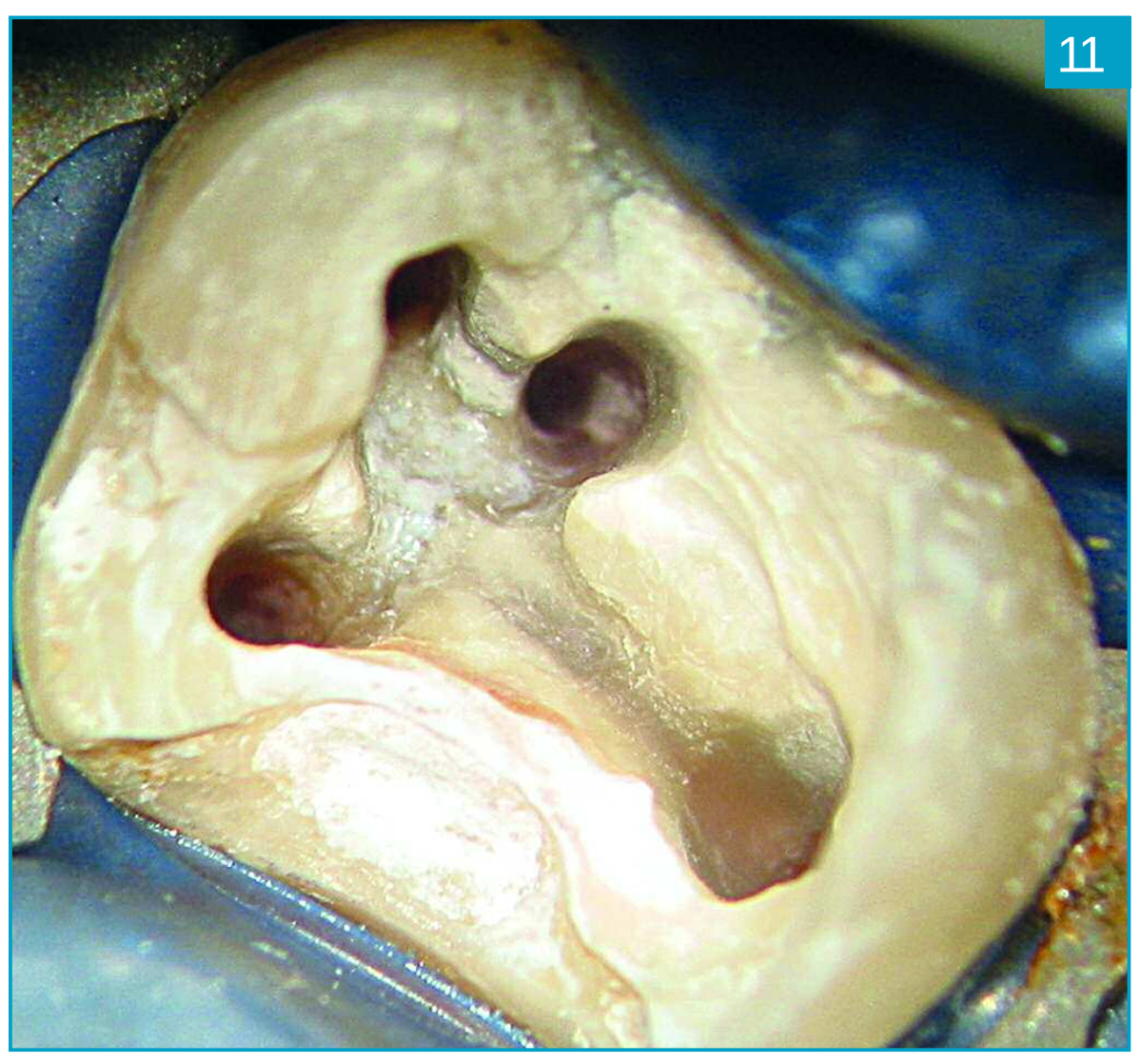
11

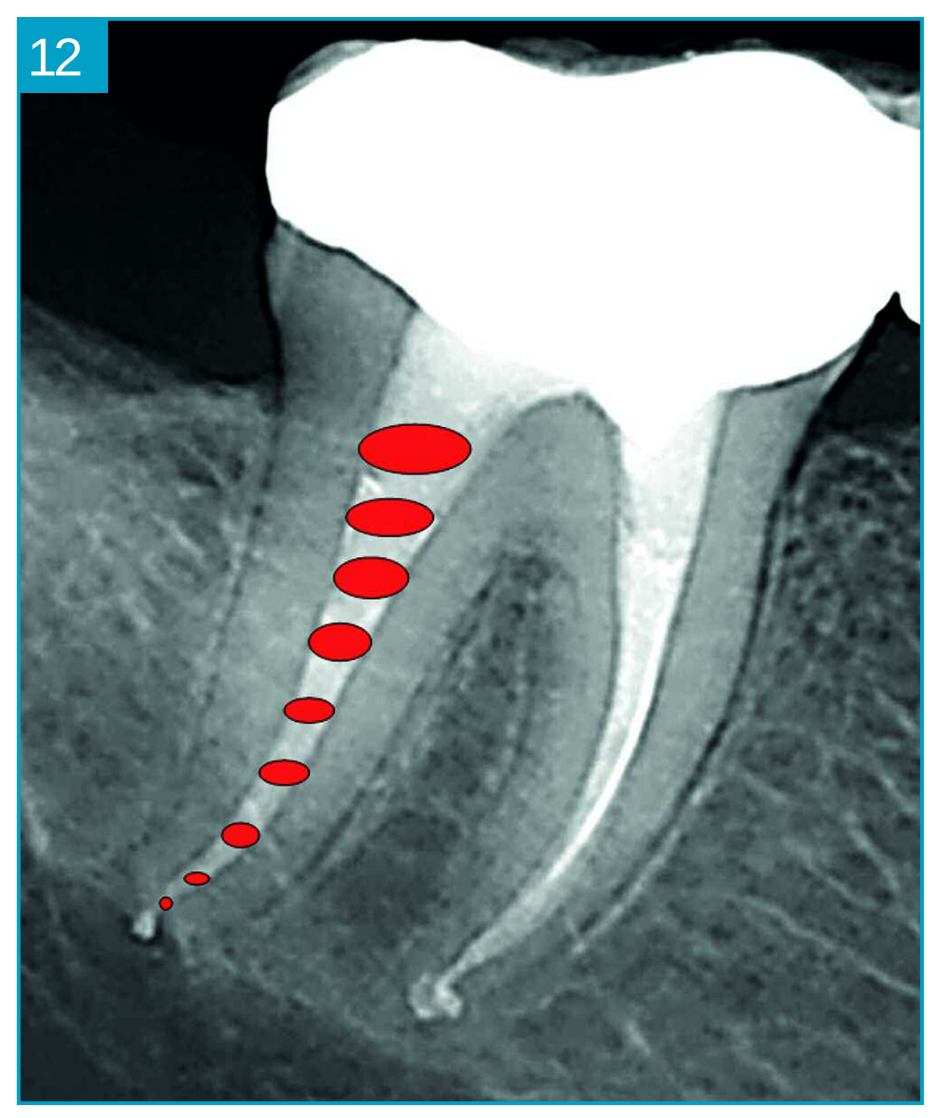
12

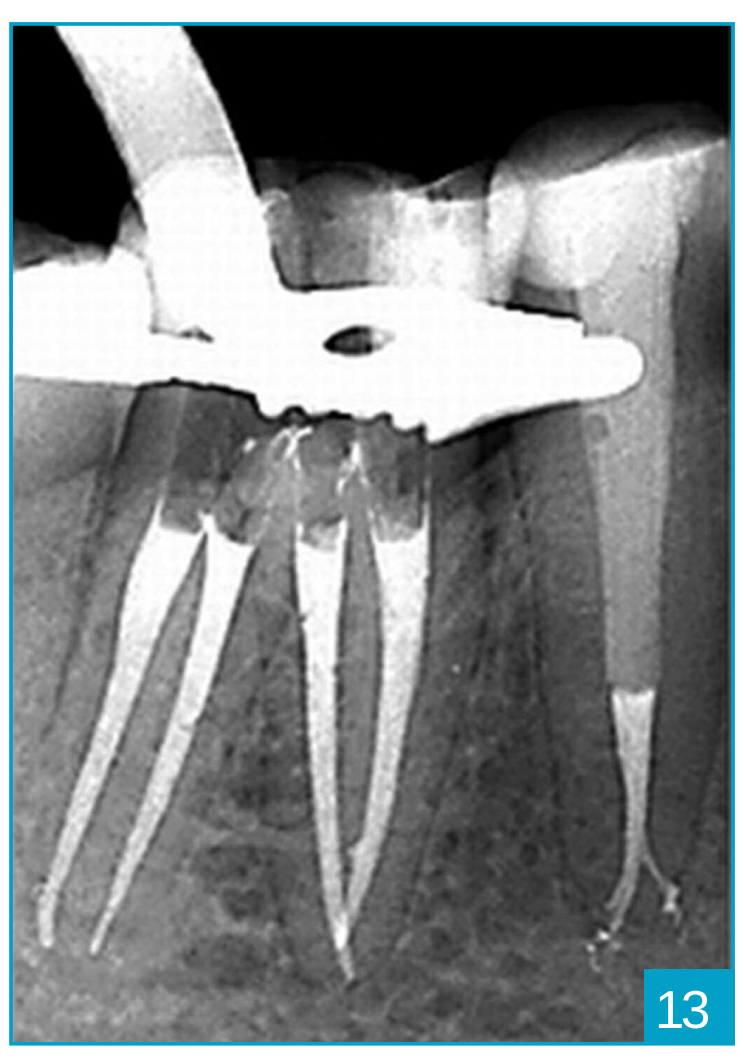
13

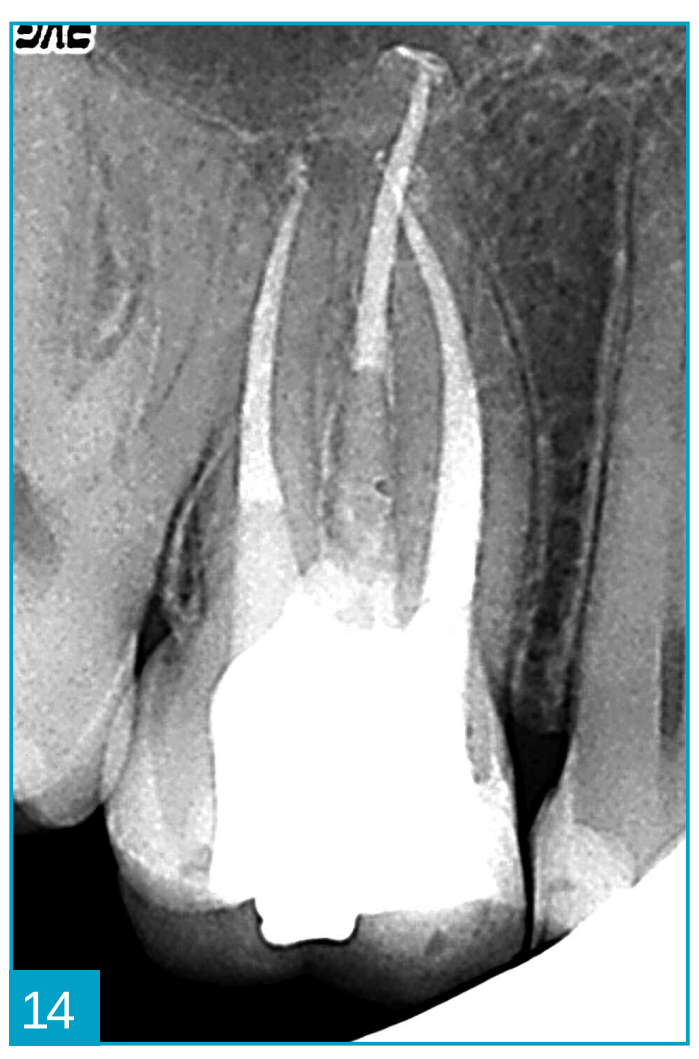
14

15

16

ten und damit die folgenden Arbeitsschritte zu ermšglichen:
¥ Identifikation aller Orifizien,
¥ Austausch der SpŸllšsungen,
¥ Entfernen von Debris,
¥ Vereinfachung der Instrumentierung,

nigt. Die Reinigung hat PrioritŠt. Provokativ kšnnte man sagen, die Aufbereitung ist nur dazu da, um die SpŸlkanŸle auf ein bis zwei Millimeter der ArbeitslŠnge in den Wurzelkanal eindringen zu lassen, und um fŸr die gewŠhlte FŸlltech-

rotierenden Instrumenten gegenŸber einer reinen Handinstrumentation gibt, sind eine komfortablere und ermŸdungsfreie Anwendung (fŸr Patient und Behandler), formkongruente Aufbereitung und glattere KanalwŠnde un-

Zeitaufwand bis zur Erzielung der gewŸnschten PrŠparationsform deutlich reduziert. Der Zeitgewinn darf aber keinesfalls zur VerkŸrzung der Behandlungszeit genutzt werden, sondern sollte unbedingt zur VerlŠngerung und Intensivie-

Hersteller empfehlen zur Reduktion des Risikos die AnwendungshŠufigkeit sowie ãBeanspruchungsqualitŠtÒ (KrŸmmung, KrŸmmungsradius) zu dokumentieren. Dies ist allerdings nur arbitrŠr und wird der eigentlichen Beanspruchung

Im Bereich der GOZ sind diese Instrumente berechenbar, sodass einer einmaligen Benutzung wirtschaftlich nichts entgegensteht. BerŸcksichtigt man die Zeitersparnis fŸr die RKI-konforme hygienische Aufbereitung und Dokumen-

B I L D L E G E N D E

Abb. 1: Röntgenologischer Ausgangsbefund Zahn 26
Abb. 2: Klinischer Ausgangsbefund Zahn 26, starker Substanzdefekt distal und palatinal
Abb. 3: Zustand nach vollständiger Exkavation und Gingivektomie, das Pulpakavum wurde anschließend mit warmer Guttapercha ausgeblockt
Abb. 4: Adhäsiver Aufbau, um den Zahn kofferdamfähig zu machen
Abb. 5: Röntgenologische Wurzelfüllungskontrolle
Abb. 6: Die klinische Situation zeigt fünf Wurzeleingänge, bei denen jeweils mb1 mit mb2 und db1 mit db2 konfluieren.
Abb. 7: Klassischer Fehler beim Zugang zu einem oberen mittleren Frontzahn – nur der palatinale Zugang ist präpariert.
Abb. 8: Dadurch wird das ohnehin komplizierte Auffinden des nach Trauma fast vollständig obliterierten Wurzelkanals erschwert, das Pulpakammerdach kann nicht abgetragen werden, und verbleibende Gewebereste führen unnötigerweise zur Verfärbung der Zahnkrone.
Abb. 9: Durch Extension der Zugangskavität in die Inzisalkante und ins palatinale Dreieck wurde das Wurzelkanalsystem gefunden
Abb. 10: Der Zugang wurde aufbereitet und gefüllt, ohne Verfärbung der Krone.
Abb. 11: Zahn 16 mit Spiegeldarstellung aller Wurzelkanalgänge
Abb. 12: Die Kriterien nach Schilder für die WK-Aufbereitung lauten: Foramen so klein wie praktisch möglich und am Ort halten
Abb. 13: Erhalt der originären Anatomie
Abb. 14: Kontinuierliche Konizität von apikal nach koronal
Abb. 15: Reciproc-Feile und grafische Darstellung des reziproken Bewegungsmusters
Abb. 16: Moderner Apexlokator

tation durch unsere Mitarbeiter relativiert sich der wirtschaftliche Schaden der Einmalbenutzung. Zum Thema Hygiene und Aufbereitung sei an dieser Stelle zusätzlich auf die Prionenproblematik und dem damit verbundenen Verbot der Mehrfachbenutzung in Großbritannien hingewiesen.

Unabhängig vom Feilensystem hat sich die Crown-down-Technik mit der Etablierung eines reproduzierbaren Gleitpfads durchgesetzt. Nähert man sich bei der Verschließung der Wurzelkanäle der Einschätzung des diagnostischen Röntgenbilds dem apikalen Wurzeldrittel, sollte unter endometrischer Kontrolle der Endpunkt des Wurzelkanals bestimmt werden. Die Endometriegeräte der vierten Generation (Abb. 16) sind zuverlässig, haben eine Treffquote von bis zu 95 Prozent, funktionieren durch das Prinzip der Elektroimpedanz auch im feuchten Kanal und gehören deshalb unbestritten, wie im ersten Teil erwähnt, zu jedem endodontischen Arbeitsplatz. Selten können Fehlmessungen auftreten. „Falsch positive" Ergebnisse (das Gerät zeigt „Apex" an, obwohl die Instrumentenspitze nicht am Apex ist), werden verursacht durch Kurzschlüsse durch metallische Restaurationen oder mit Weichgewebe, Perforation, via falsa oder Seitenkanäle. „Falsch negative" Messungen entstehen durch Behinderung des Stromflusses (altes WF-Material, Obturationen oder Verblockung mit Dentinspänen) hervorgerufen werden.

Die Bestimmung der Arbeitslänge sollte aus einer Kombination von röntgenologischer Aussage und Endometrie erfolgen. Die immer noch in Lehrbüchern erwähnte „Taktilität" zur Bestimmung der Arbeitslänge ist antiquiert. Nicht selten ist eine aussagekräftige Röntgenmessaufnahme (2-D) projektionstechnisch nicht möglich, oder die Messaufnahme erscheint im Verhältnis zur Endometrie deutlich zu kurz.

Im Zweifel ist dem endometrisch ermittelten Ergebnis (Einarbeitung und daraus resultierender sicherer Interpretation der Ergebnisse des eingesetzten Gerätes vorausgesetzt) der Vorzug bei der Bestimmung der Arbeitslänge zu geben. In einfachen Fällen und bei sicherer Beherrschung der elektronischen Längenbestimmung kann auch schon mal auf eine Röntgenmessaufnahme verzichtet werden. Dies ist in jedem Einzelfall kritisch zu prüfen.

Wie schon erwähnt, ist die Spülung des Wurzelkanalsystems extrem wichtig und wird ähnlich wie die Zugangskavität in seiner Bedeutung leider weit unterschätzt. Spüllösung der Wahl ist Natriumhypochlorid (die empfohlenen Konzentrationen schwanken zwischen 1 und 5 Prozent), während CO_2 keine Rolle mehr spielt. Entscheidenden Einfluss auf die Spülwirkung haben eine ausreichende Oberflächenbenetzung, eine adäquate Menge (30 bis 50 Milliliter) und der Faktor Zeit (eine Stunde bei infizierten Fällen).

Besonders die Ultraschallaktivierung gilt heute als Standard für die Optimierung der Spülung. Die in der Literatur beschriebenen Protokolle sind unterschiedlich. In den Händen des Autors hat sich eine Aktivierungszeit von zweimal 20 Sekunden pro Kanal nach Abschluss der Präparation bewährt. Die Erwärmung der Spüllösung steigert zusätzlich die Effektivität. Weitere Spüllösungen sind EDTA als Abschlussspülung, Chlorhexidin als optimal wirksames Agens gegen den Enterococcus faecalis sowie Zitronensäure und Alkohol.

Jede Wurzelkanalbehandlung besteht aus einer sehr komplexen und umfangreichen Behandlungssequenz. „Das Ganze ist mehr als die Summe seiner Teile", sagte schon Aristoteles. Jeder einzelne Schritt ist wichtig und entscheidend für den Gesamterfolg, aber erst das perfekte Ineinandergreifen wird in seiner Gesamtheit zu einem wirklichen Erfolg führen. Erst wenn das Fundament der Asepsis und Antisepsis gelegt ist, macht technische Aufrüstung Sinn.

Dr. Torsten Neuber, Münster