



Endodontischer Einsatz der mittels Airscaler aktivierbaren Kunststoffspülspitze EDDY in der Praxis

Winfried Zeppenfeld

Indizes

Wurzelkanalspülung, Spülspitze, EDDY, Natriumhypochlorit, Desinfektion

Zusammenfassung

Für eine erfolgreiche Wurzelkanalbehandlung ist eine möglichst vollständige Desinfektion des Wurzelkanalsystems essenziell. Diese Aufgabe lässt sich allein durch eine mechanische Aufbereitung nicht lösen. Der wichtigste Behandlungsschritt besteht in der chemischen Desinfektion mit Spüllösungen. Um eine optimale Wirkung zu erzielen, ist eine Aktivierung der Spüllösungen erforderlich. Mit der neuen schallaktivierbaren oszillierenden Spülspitze EDDY kann diese Maßnahme einfach und effektiv durchgeführt werden.

Einführung

Wurzelkanalbehandlungen lassen sich heute mit sehr hoher Wahrscheinlichkeit erfolgreich durchführen, wenn die Grundvoraussetzungen erfüllt werden. Dazu gehört eine möglichst vollständige Entfernung der das Wurzelkanalsystem nach Infektion der Pulpa besiedelnden Mikroorganismen und des pulpalen Gewebes, das überlebenden Mikroorganismen als Ernährungsgrundlage dienen könnte. Wenn das Wurzelkanalsystem bei vitaler Pulpa noch nicht infiziert ist, muss natürlich auch dessen Infektion während und nach der Behandlung verhindert werden. Im Anschluss an die erfolgreiche Desinfektion ist das Kanalsystem mit einer dichten Wurzelkanalfüllung und einer ebenso dichten koronalen Restauration zu verschließen. Diese Kaskade von „Dichtungen“ soll sicherstellen, dass keine erneute Infektion des Wurzelkanalsystems erfolgen kann.

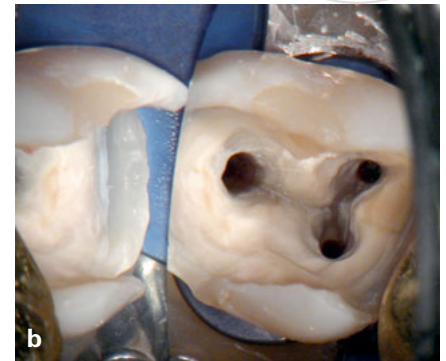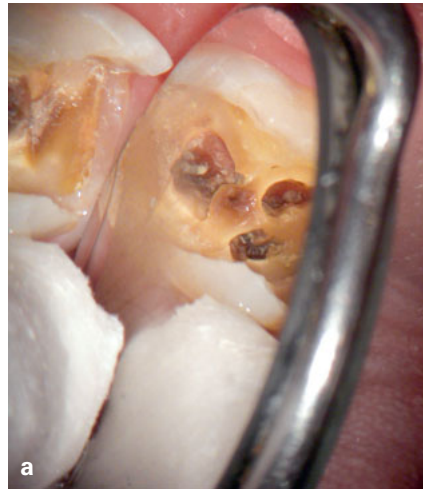Eine vollständige Desinfektion des Wurzelkanalsystems lässt sich sehr einfach fordern, ist aber in der Praxis extrem schwer zu erreichen. Die mehr als

100 Jahre alten Bilder des Zahninneren von Hess oder auch moderne mikrocomputertomographische Aufnahmen des Wurzelkanalsystems zeigen, dass es völlig unmöglich ist, ein derart komplexes System mechanisch mit Wurzelkanalfeilen oder Ähnlichem komplett zu reinigen und zu desinfizieren. Wurzelkanäle sind vielfältig verzweigte Systeme mit Ausbuchtungen und Isthmen, die eine vollständige mechanische Reinigung und Desinfektion undurchführbar machen. Da die Bakterien nicht komplett mechanisch entfernt werden können, liegt der Schlüssel zum Erfolg in der chemischen Beseitigung der Infektion. Die mechanische Aufbereitung des Wurzelkanalsystems dient u. a. dazu, eine chemische Desinfektion und die spätere Wurzelkanalfüllung zu ermöglichen.

Mittel der Wahl für die Desinfektion und zu diesem Zweck weltweit am meisten eingesetzt ist Natriumhypochlorit (NaOCl) in Konzentrationen von 0,5 bis 6 %, welches zwei wesentliche positive Eigenschaften vereint: Es tötet die meisten im Wurzelkanal vorhandenen Bakterien bei Kontakt nach kurzer Einwirkzeit ab und löst organisches Gewebe

Abb. 1a Alio loco begonnene Wurzelkanalbehandlung an Zahn 47. Der Zahn wurde offen gelassen, weil er nach dem Verschließen immer wieder Schmerzen verursachte

Abb. 1b Zahn 47 nach vollständiger Entfernung der Karies und des Pulpenkammerdaches, Kanalaufbereitung und Spülung mit einem Vorläufer von EDDY



auf⁴. Allerdings darf NaOCl bei der Desinfektion des Endodonts nicht in das umliegende Gewebe des Zahnes gelangen, weil dies zu schwerwiegenden Komplikationen mit eventuell irreparablen Schäden für den Patienten führen kann (Hypochloritunfälle)⁵. Zur möglichst vollständigen Desinfektion des Wurzelkanalsystems einerseits und zur Vermeidung von Hypochloritunfällen andererseits sind bereits verschiedene Verfahren und Geräte beschrieben worden. Eine neue Entwicklung ist die 2015 auf dem Markt eingeführte oszillierende Spülspitze EDDY (Fa. VDW, München) aus weichem Kunststoff, die im Folgenden vorgestellt wird.

Reinigung und Desinfektion mit NaOCl und EDDY

Die Abbildung 1a zeigt eine typische Problemsituation bei einer alio loco angefangenen Wurzelkanalbehandlung am Zahn 47: Die vorhandenen drei Wurzelkanäle wurden aufbereitet, ohne das nekrotische Gewebe und den Biofilm aus den Kanälen zu entfernen, so dass nach dem Verschließen des Zahnes immer wieder Schmerzen auftraten. Zur Schmerzbeseitigung wurde der Zahn anschließend offen gelassen, was zwar infolge der Druckentlastung die Symptome beseitigte, aber nur zu einer weiteren Infektion des Wurzelkanalsystems führte. Am Behandlungstag war der Zahn nicht verschlossen und die Patientin schmerzfrei. Als Nebenbefund ergab sich eine unvollständige Abtragung des Pulpendaches. Nach Anlegen von Kofferdam sowie kompletter Ent-

fernung der Karies und des Pulpenkammerdaches erfolgte eine Aufbereitung der Wurzelkanäle bis zum physiologischen Foramen. Dabei wurde das Kanalsystem durch Applikation von 6%igem NaOCl und dessen Aktivierung mit einem EDDY-Prototyp desinfiziert (Abb. 1b). Das genaue Spülprotokoll wird später detailliert beschrieben. Unmittelbar nach Abschluss der Aufbereitung und Spülung wurde der Zahn mittels warmer vertikaler Technik mit AH plus (Fa. Dentsply Sirona, Konstanz) und Guttapercha thermoplastisch gefüllt sowie mit einer adhäsiven Restauration versorgt. Schmerzen traten danach nicht mehr auf.

Für die Desinfektion des Wurzelkanalsystems spielt der Einsatz geeigneter Spüllösungen eine entscheidende Rolle. Das gängigste Spülmedium ist NaOCl, dessen Wirkung in Gegenwart von organischem Material herabgesetzt wird. Deshalb muss in einem solchen Fall länger, intensiver und eventuell in höherer Konzentration gespült werden. Der Effekt lässt sich außerdem durch Erwärmung steigern¹⁰. NaOCl wirkt aber nur, wenn es die Bakterien auch wirklich erreicht. Der Versuch, enge Wurzelkanäle mit kleinem Foramen apicale bis zum Apex mittels Spülung zu säubern, gestaltet sich ausgesprochen schwierig, weil die Gasbildung bei der Auflösung von Gewebe den Flüssigkeitsaustausch in dieser engen Region erschwert. Aufgrund der Gasblasen findet vor der Spülkanüle kaum ein Flüssigkeitsaustausch statt (Vapor-Lock-Phänomen)⁶, so dass das NaOCl die Bakterien im entscheidenden apikalen Bereich gar nicht erreicht. Wird andererseits NaOCl

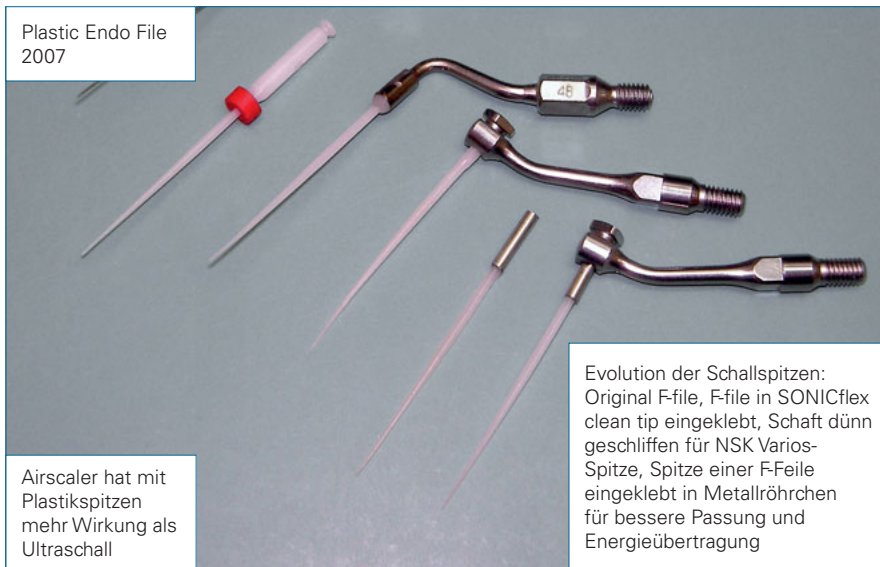


Abb. 2 Eigenbau-Prototypen von EDDY: F-Files-Spitzen für den Einsatz im Airscaler umgebaut

versehentlich über den Apex ins Gewebe gepresst, kann es zu heftigen Schmerzen, Nekrosen und teilweise dauerhaften Schäden kommen⁵. Deshalb wird der Einsatz von seitlich geöffneten *Luer-Lock*-Kanülen propagiert, die ein Überpressen aufgrund des seitlichen Austretens der Spüllösung verhindern sollen. Durch Auf- und Abbewegungen sollen ein Klemmen der Kanüle im Kanal und ein zu hoher Druck während der Spülung vermieden und der Rückfluss der Spüllösung gewährleistet werden. Ferner wird empfohlen, die Spülkanüle 2 bis 3 mm vor dem Apex enden zu lassen, um Hypochloritunfällen vorzubeugen¹.

Genau hier liegt das Dilemma! Wie soll man einerseits alle Bakterien beseitigen, was ja nur bei direktem Kontakt mit NaOCl funktioniert, und andererseits 2 mm von der Wurzelspitze wegbleiben, um Hypochloritunfälle zu vermeiden? Hinzu kommt, dass im apikalen Wurzeldrittel die meisten Ramifikationen vorhanden sind. Deshalb kommen *Park et al.*⁹ in einer 2012 erschienenen Publikation auch zu dem ernüchternden Fazit, dass die Spülung des apikalen Bereichs des Wurzelkanals höchstwahrscheinlich eine der am meisten vernachlässigten Maßnahmen bei der Kanalreinigung darstellt. Da die manuelle Spülung mit NaOCl und Kanülen ineffektiv (2 mm Abstand, Vapor-Lock-Effekt) und darüber hinaus nicht ungefährlich ist (Hypochloritunfälle), wurde die Aktivierung der Spülflüssigkeiten empfohlen.

Als Goldstandard gilt hier die meist als „passive ultrasonic irrigation“ (PUI) bezeichnete Aktivierung mittels Ultraschall. Dabei wird der Wurzelkanal komplett mit NaOCl gefüllt und eine dünne, metallische Ultraschallspitze in Apexnähe aktiviert. Durch die Schwingungen der Spitze erreicht die Spülflüssigkeit auch das Ende des Wurzelkanals, und die mechanische Energie aufgrund der Strömungsgeschwindigkeit sowie der Kavitation (Blasenbildung) der durch Ultraschall schnell bewegten Spülflüssigkeiten soll zusätzlich den bakteriellen Biofilm von den Kanalwänden entfernen. Die PUI funktioniert am besten in geraden Kanälen, denn hier können die Spitzen optimal schwingen. In stark gekrümmten Kanälen wird es sehr viel schwieriger, weil die relativ starren Metallspitzen dort an den Kanalwänden anliegen und die Schwingungen aufgrund der Steifigkeit des Materials erschwert sind. Außerdem können die starren Spitzen in stark gebogenen Kanälen Stufen verursachen, deren Beseitigung den Behandler unter Umständen vor erhebliche Schwierigkeiten stellt. Zudem kann es durch Materialermüdung zu einer Fraktur der Spitzen kommen. Die Fragmente sind dann oft schwierig zu entfernen, und in manchen Fällen gelingt die Beseitigung überhaupt nicht.

Diese Probleme mit den Metallspitzen bei der PUI waren der Anlass, nach Alternativen zu suchen, die ähnlich effektiv sind und auch in stark gekrümmten Kanälen funktionieren. Am geeignetsten erschienen

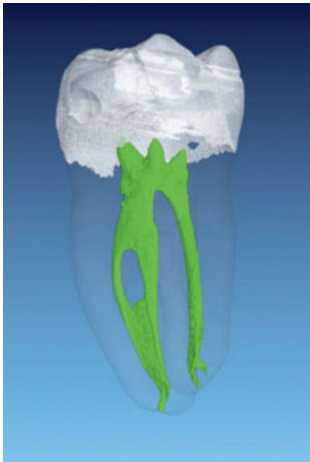

Abb. 3a Mikro-CT-Darstellung von Zahn 37 mit ausgeprägtem Isthmus vor der Aufbereitung

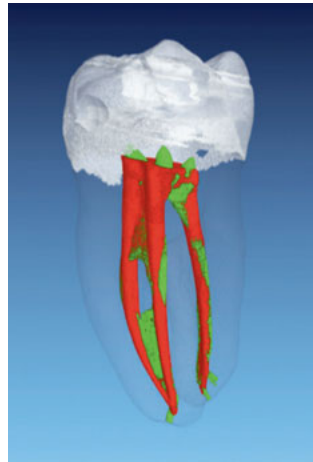


Abb. 3b Zahn 37 nach der Aufbereitung: Der Substanzabtrag durch mechanische Aufbereitung und Spülung ist rot dargestellt

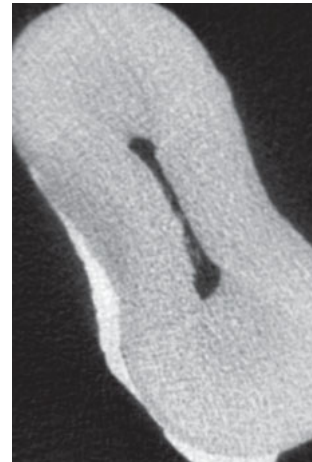


Abb. 3c Gewebereste im Isthmus im Mikro-CT-Schnittbild vor der Aufbereitung

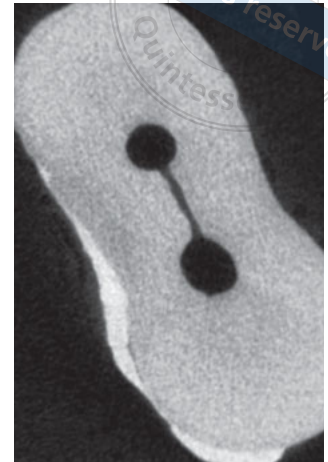

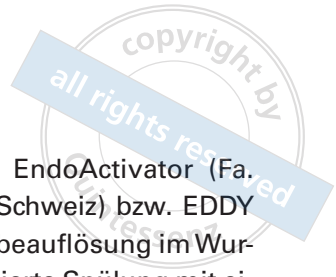Abb. 3d Das Mikro-CT-Schnittbild zeigt nach der Aufbereitung und Spülung mit EDDY einen sauberen Isthmus

flexible Kunststoffspitzen, die dank ihrer Elastizität auch in gekrümmten Kanälen schwingen können und wegen ihrer geringen Härte keine Stufen im Wurzelkanal verursachen. Voruntersuchungen ergaben, dass Kunststoffspitzen beim Einsatz von Ultraschall (etwa 30.000 Hz) aufgrund der Dämpfung nur einen geringen Effekt haben, dass aber die Schallenergie eines Airscalers (etwa 6.000 Hz) sich hervorragend eignet, um Spülflüssigkeiten im Wurzelkanal zu aktivieren. Abbildung 2 zeigt verschiedene Prototypen. Nach umfangreichen Pilotstudien wurde eine für den Einsatz mit dem Airscaler geeignete Kunststoffspitze als steriles Einmalinstrument entwickelt und 2015 auf der Internationalen Dental-Schau (IDS) unter dem Handelsnamen EDDY vorgestellt. Das englische Wort „eddy“ bedeutet Wirbel oder Strudel.

EDDY ist einschließlich Schaft ca. 34 mm lang (das entspricht etwa einem 25 mm langen Wurzelkanalinstrument inklusive Schaft), weist einen Spitzendurchmesser von 0,2 mm auf und hat eine Konizität von 2 %. Auf der Oberfläche sind Längenmarkierungen bei 18, 19, 20, 22, 24, 25, 26 und 28 mm angebracht. Bei Patienten mit eingeschränkter Mundöffnung kann es manchmal schwierig sein, die Spitze in die mesialen Kanäle von Molaren einzubringen. Wenn man in solchen Fällen die EDDY-Spitze etwas vorbeigt (nicht knickt), können Spülflüssigkeiten auch bei diesen Zähnen problemlos mit Airscaler und EDDY aktiviert werden.

Überprüfung der Wirkung von EDDY

Haupteinsatzgebiet von EDDY ist die Aktivierung von Spülflüssigkeiten im Wurzelkanal. Da das Produkt erst 2015 auf dem Markt eingeführt wurde, gibt es bisher nur wenige Studien. Zähne mit einem ausgeprägten Isthmus zwischen den Wurzelkanälen sind erfahrungsgemäß schwer zu reinigen und zu desinfizieren. Der Isthmus ist nicht nur unerreichbar für die mechanische Präparation mit Feilen, sondern die bei der Aufbereitung entstehenden Späne werden durch diese Feilen zusätzlich noch in den Isthmus hineingepresst⁸. Um die Reinigungswirkung von EDDY im Isthmus zu testen, erstellte Dr. *Frank Paqué* (Universität Zürich) von einem extrahierten Zahn 37 eine Mikro-Computertomographie (CT) vor der Wurzelkanalaufbereitung und eine weitere Mikro-CT-Aufnahme nach der Wurzelkanalaufbereitung und Spülung mit EDDY. Dabei sollte überprüft werden, inwieweit es gelingt, den mechanisch nicht aufbereitbaren Isthmus zu reinigen. Die Abbildungen 3a und b zeigen exzentrische Ansichten des Wurzelkanalsystems vor und nach der Aufbereitung und Spülung mit NaOCl und EDDY. Der Substanzabtrag nach der Aufbereitung ist rot dargestellt. An den verbliebenen grünen Bereichen in Abbildung 3b kann man deutlich erkennen, dass in großen Teilen des Wurzelkanalsystems eine mechanische Aufbereitung nicht möglich war. Nach dem Einsatz von EDDY



lässt sich aus den Schnittbildern (Abb. 3c und d) ersehen, dass diese unzugänglichen Bereiche mittels EDDY komplett von Bohrspänen und Geweberesten (Debris) gereinigt werden konnten. Bei einer bloßen Spülung mit Spülkanüle ohne Aktivierung hätte man erwartet, dass durch die Aufbereitung zusätzlicher Debris in den Isthmus gepresst worden wäre⁸.

Untersuchungen zur Bakterienreduktion und Gewebeauflösung

*Neuhaus et al.*⁷ haben in ihrer Studie explizit die Desinfektionswirkung verschiedener Spülmethoden an extrahierten Zähnen untersucht. Dabei erfolgte nach Applikation von Wasser in das Wurzelkanalsystem eine Messung der Bakterienreduktion. Auf NaOCl wurde verzichtet, um das Ergebnis nicht durch dessen desinfizierende Wirkung zu verfälschen. Selbst die Spülung mit Spritze und Wasser reduzierte die Bakterien bereits um etwa 90 %. Der Einsatz der PUI ergab eine Reduktion um 99 % und derjenige von EDDY eine Reduktion um 99,9 %. Auch wenn das bessere Abschneiden gegenüber der PUI bei der geringen Anzahl von Proben statistisch nicht signifikant war, konnten *Neuhaus et al.*⁷ folgern, dass EDDY mindestens so wirksam ist wie die PUI.

*Conde et al.*² haben die Gewebeauflösung in simulierten Wurzelkanalgrübchen mit NaOCl und EDTA untersucht. Sie fanden, dass die Aktivierung

der Spüllösungen mittels PUI, EndoActivator (Fa. Dentsply Maillefer, Ballaigues, Schweiz) bzw. EDDY zu einer deutlich höheren Gewebeauflösung im Wurzelkanal führte als die nicht aktivierte Spülung mit einer Spülkanüle. Die Unterschiede zwischen den drei Aktivierungsmethoden waren nicht signifikant.

*Urban et al.*¹² konnten in einer rasterelektronenmikroskopischen Untersuchung der Wurzelkanalwände zeigen, dass die Entfernung von Debris und der Schmierschicht mit EDDY ähnliche Ergebnisse lieferte wie die PUI, während durch eine bloße Handspülung sehr viel schlechtere Resultate erzielt wurden.

*Swimberghe et al.*¹¹ füllten einen künstlichen Isthmus mit einem eingefärbten Hydrogel mit kleinen Partikeln, um einen Biofilm mit Debris zu simulieren. Anschließend überprüften sie, inwieweit sich dieses Hydrogel bei aktivierter Spülung für 20 Sekunden entfernen ließ. Die Handspülung mit einer Spritze diente als Kontrolle. Es ergab sich, dass ein Er:YAG-Laser (LightWalker, Fa. Fotona, Ljubljana, Slowenien) und EDDY mehr Hydrogel entfernten als PUI und EndoActivator.

Anwendung in der Praxis

In Anlehnung an die Richtlinien der European Society of Endodontology³ kommt in der Praxis des Autors folgendes Spülprotokoll zur Anwendung: Bei der Aufbereitung wird nach jedem Instrument eine

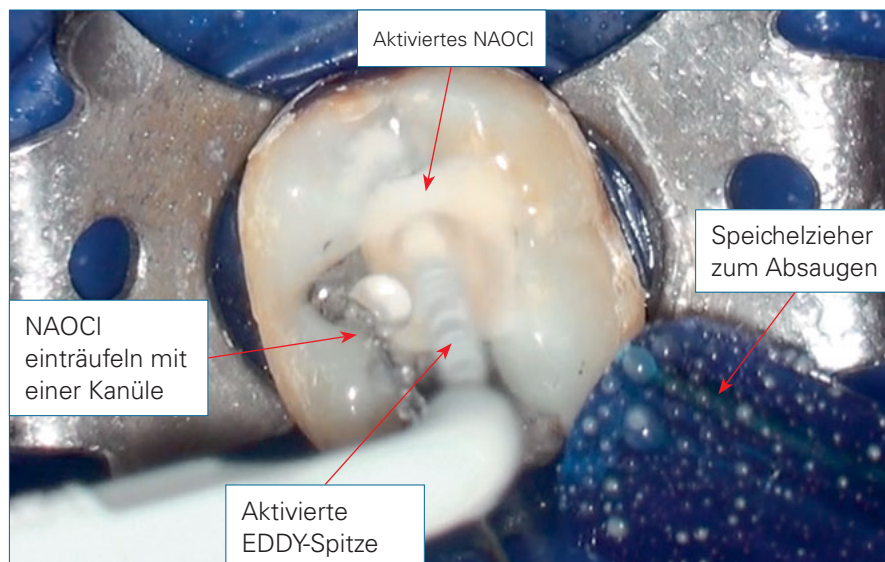


Abb. 4 Aktivierte Spülung mit NaOCl und EDDY. Während der Aktivierung wird frisches NaOCl von der Assistenz mit einer Spritze zugeführt und der Überschuss mit einem Speichelzieher abgesaugt

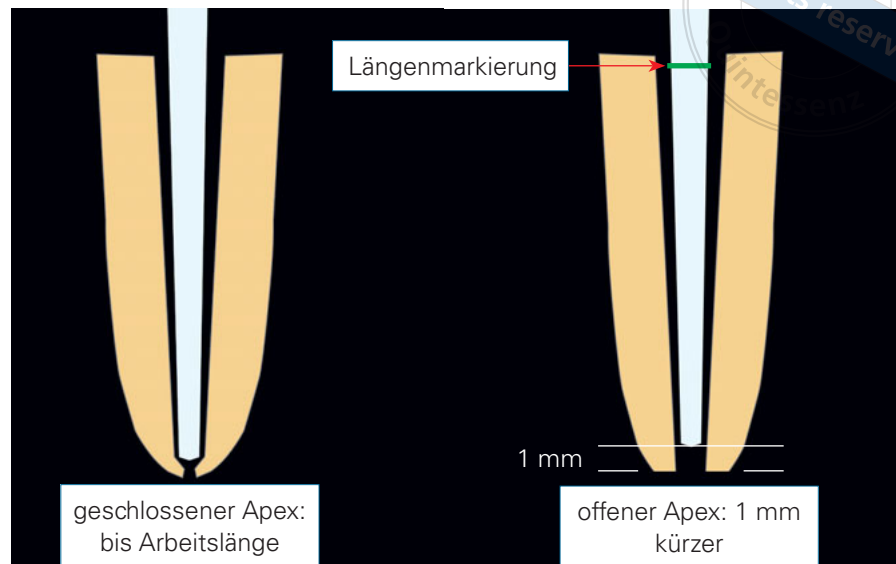


Abb. 5 Anwendung von EDDY bei geschlossenem Apex bis Arbeitslänge (links) und bei offenem Apex 1 mm kürzer als Arbeitslänge (rechts)

kleine Menge 6%iges NaOCl (etwa 0,5 ml) in das Pulpenkavum eingeträufelt und für 2 bis 3 Sekunden in jedem Kanal mit EDDY aktiviert. Nach dem letzten Instrument wird mit etwa 1 ml 17%igem EDTA gespült und erneut mit EDDY aktiviert, um die Schmierschicht auf der Kanaloberfläche zu beseitigen. Anschließend erfolgt noch einmal eine Spülung für 20 Sekunden je Kanal mit NaOCl, damit das NaOCl möglichst weit in die nun offenen Dentinkanälchen eindringen kann und die restlichen Bakterien auflöst. Während der Spülung trüpfelt die Assistenz mit einer Spritze NaOCl ins Pulpenkavum und saugt den Überschuss mit einem Speichelzieher neben dem Zahn ab (Abb. 4). Falls die Aufbereitung mit nur einem Instrument durchgeführt wird (z. B. Reciproc blue, Fa. VDW), erfolgen jedes Mal, wenn das Instrument von den Bohrspänen befreit wird, eine Spülung mit NaOCl für 2 bis 3 Sekunden und eine Aktivierung mit EDDY. Nach Erreichen der Arbeitslänge folgt die oben beschriebene kurze Spülung mit EDTA und anschließend mit NaOCl für 20 Sekunden je Kanal.

EDDY darf erst nach Einbringen der Spitze in den Kanaleingang (nicht bereits im Pulpenkavum) aktiviert werden und ist zu deaktivieren, bevor die Spitze aus dem Wurzelkanal entfernt wird. Die Wände des Wurzelkanals limitieren die Amplitude der Schwingung. Beim Schwingen an der Luft ohne die dämpfende Wirkung der Wurzelkanalwände tritt in weniger als 1 Sekunde ein Ermüdungsbruch der EDDY-Spitze auf. Im Wurzelkanal kann es nur dann zu einer Fraktur

der Spitze kommen, wenn sie frei schwingen kann (Ermüdungsbrüche). EDDY lässt sich in einem engen Wurzelkanal vorschieben, bis die Spitze klemmt. In diesem Moment ist keine Schwingung mehr möglich – und damit keine Fraktur, aber natürlich auch keine Wirkung. Falls eine Spitze abbrechen sollte, weil sie zu früh aktiviert oder zu spät deaktiviert wurde, findet sie sich meist lose in der Spüllösung im Pulpenkavum wieder und kann abgesaugt werden. Selbst wenn eine Spitze apikal im Wurzelkanal liegt, lässt sich das Fragment z. B. mittels einer daneben eingeschraubten *Hedström*-Feile leicht entfernen.

Die Spitze von EDDY hat einen Durchmesser von nur 0,2 mm und kann deshalb bereits in Kanälen schwingen, die bis zu einer ISO-Größe von 25 aufbereitet sind. Bei Zähnen mit kleinem Foramen (EDDY lässt sich im Ruhezustand nicht über die Arbeitslänge vorschieben) kann man EDDY bis auf Arbeitslänge einsetzen (Abb. 5 links). Bei der Aktivierung von EDDY gibt es eine stehende Welle mit stark bewegten Schwingungsbäuchen und ruhigeren Schwingungsknoten. Der erste Schwingungsbauch liegt etwa 1 mm und der erste Schwingungsknoten etwa 2 mm von der Spitze entfernt. Die Spitze des Instruments wird während der Aktivierung ca. 1 mm auf und ab bewegt, damit die Reinigungswirkung nicht von der Lage der Schwingungsknoten abhängt. Wenn Zähne einen offenen Apex aufweisen, sollte ein Sicherheitsabstand von 1 mm zum periradikulären Gewebe eingehalten werden, um durch die schwingende

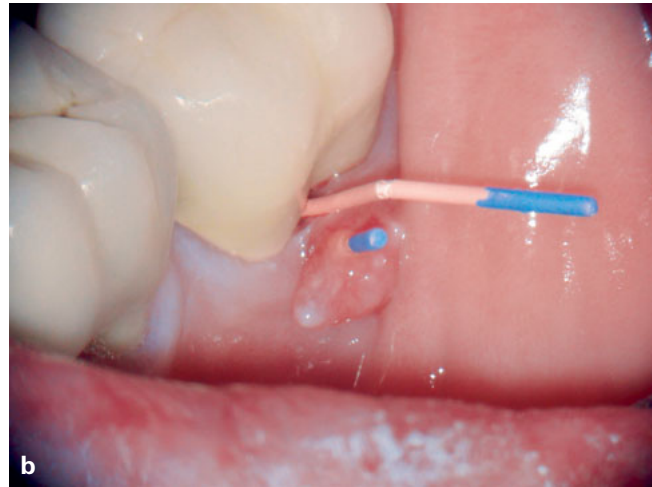
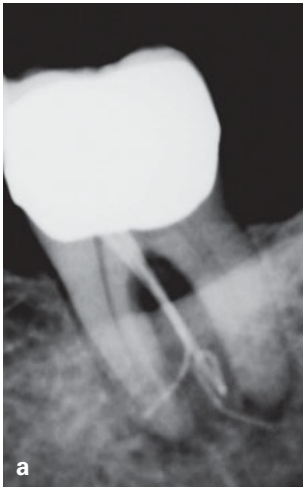


Abb. 6a Zahn 37 mit apikalem und interradikulärem Knochenabbau. Aufnahme mit Guttaperchaspitzen in der Fistel und der Zahnfleischtasche

Abb. 6b Guttaperchaspitzen in der Fistel und der Zahnfleischtasche

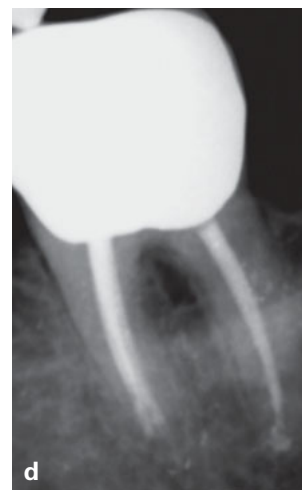
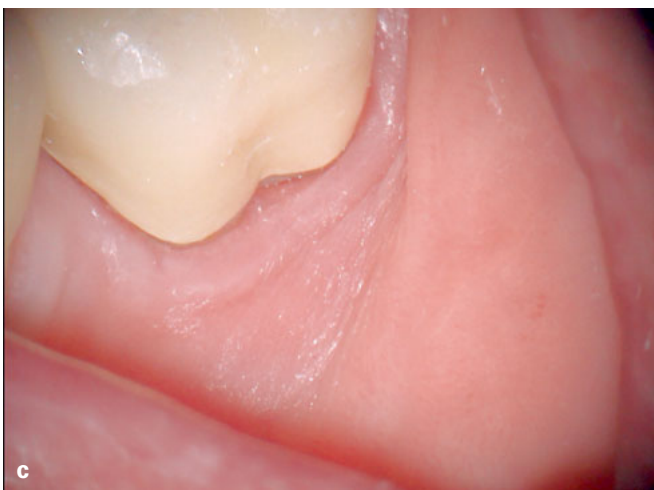
Abb. 6c Optisch normale klinische Verhältnisse 3 Wochen nach Wurzelkanalaufbereitung und Spülung mit NaOCl und EDDY

Abb. 6d Röntgenologisch komplette Ausheilung 23 Monate später

Spitze ausgelöste Blutungen bei Gewebekontakt zu vermeiden. Hierfür ist eine z. B. mit einem wasserfesten Filzstift angebrachte Längenmarkierung hilfreich (Abb. 5 rechts), da eine Überinstrumentierung mit aktivierter EDDY-Spitze eine ausgeprägte apikale Blutung verursachen würde.

Da NaOCl weiße Flecken auf der Kleidung verursacht und durch die Schwingung der Spitze ein feiner Sprühnebel entsteht, sollte die Kleidung des Patienten geschützt werden. Außerdem ist es ratsam, die Augen des Patienten und des Teams mit Schutzbrillen abzudecken.

Klinische Beispielfälle

Für den Praktiker sind natürlich die mit EDDY erzielbaren klinischen Ergebnisse am wichtigsten. Besonders gut und schnell lässt sich der Erfolg von einge-

leiteten endodontischen Maßnahmen bei fistelnden Zähnen beobachten. Nach erfolgreicher Desinfektion des Wurzelkanalsystems verschwindet eine Fistel in der Regel bereits nach wenigen Tagen. Die Abbildungen 6a bis d zeigen einen Fall, in dem bei einem parodontal gesunden 70-jährigen Patienten plötzlich am Zahn 37 eine Fistel in Kombination mit einem ausgeprägten apikalen und interradikulären Knochenabbau auftrat. Da auf dem 6 Monate zuvor angefertigten Röntgenbild kein Knochenabbau erkennbar war, musste es sich primär um ein endodontisches und nicht um ein parodontales Problem handeln. Nach Trepanation des Zahnes unter Kofferdam erfolgten eine Aufbereitung der Wurzelkanäle und eine Desinfektion mit schallaktivierter Spülung von 6%igem NaOCl mittels EDDY nach jeder Feile wie oben beschrieben. Anschließend wurde Calciumhydroxid eingelegt und der Zahn mit einem bakteriendichten

Abb. 7a Zahn 46 mit großer interrädikulärer Aufhellung

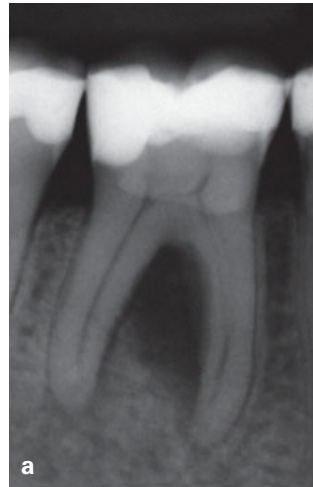

Abb. 7b Masterpoint-Aufnahme 2 Monate später: Die Aufhellung hat sich deutlich verkleinert

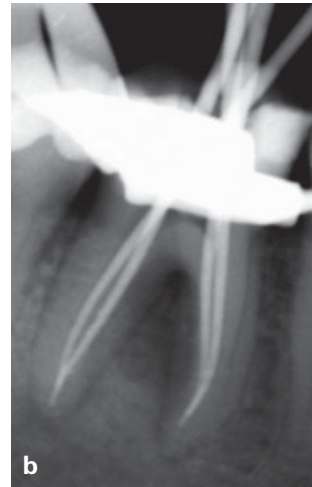

Abb. 7c Röntgenologische Ausheilung 8 Monate nach Wurzelkanalfüllung

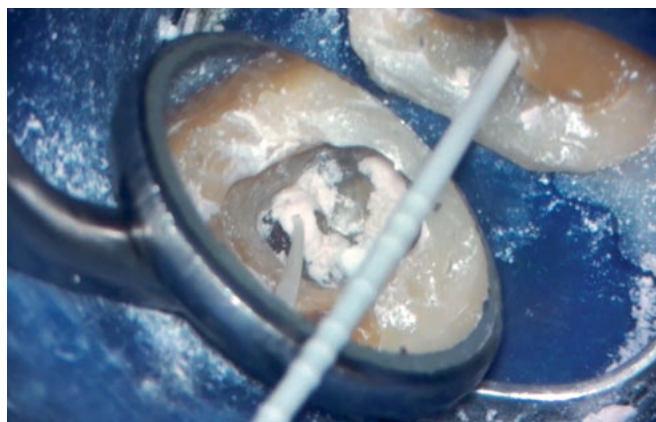
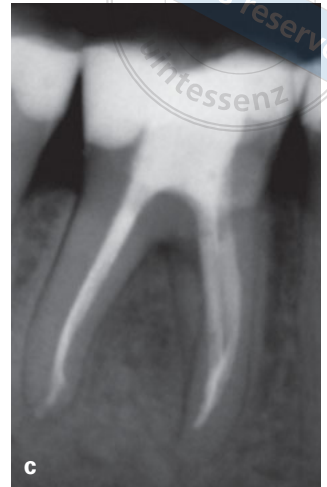

Abb. 8a C-förmiges Wurzelkanalsystem eines zweiten unteren Molaren mit Calciumhydroxid

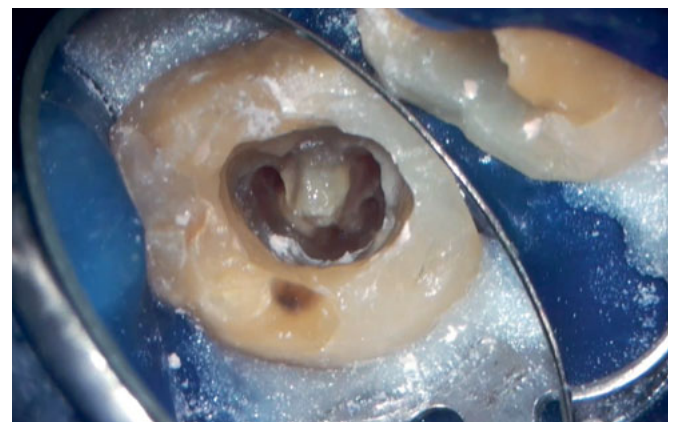

Abb. 8b Situation nach zweimaliger Spülung mit NaOCl und EDDY

Verschluss versorgt. Bei einer nach 3 Wochen durchgeführten Kontrolle zeigten sich normale Gingiva-Verhältnisse ohne Fistel oder erhöhte Sondierungstiefen (Abb. 6c). Eine knapp 3 Jahre später erstellte Röntgenaufnahme ließ eine komplette Regeneration des Knochens erkennen (Abb. 6d).

In einem weiteren Fall stellte sich eine 47-jährige Patientin vor, um eine Zweitmeinung einzuholen. Sie hatte eine geringfügige harte Auftreibung auf der bukkalen Seite des Zahnes 46. Röntgenologisch zeigte sich ein ausgeprägter interrädikulärer Knochenabbau (Abb. 7a). Der Sensibilitätstest fiel negativ aus, und die Sondierungstiefe war normal. Der Patientin war geraten worden, den Zahn entfernen und die dabei entstehende Lücke durch ein Implantat mit anschließender Kronenversorgung schließen zu lassen. Nach Diskussion der therapeutischen Optionen (Wurzelkanalbehandlung, Extraktion mit

nachfolgender Implantat- bzw. Brückenversorgung oder Extraktion und Belassen der Lücke) entschied sich die Patientin für den Versuch des Zahnerhalts. Der Zahn wurde trepaniert und nach Erreichen der Arbeitslänge (Kontrolle mittels elektronischer Längenmessung) sowie Schaffung eines Gleitpfades mit Mtwo-Instrumenten (Fa. VDW) aufbereitet. Nach jedem Instrument erfolgte eine mit EDDY aktivierte Spülung mit 6 %igem NaOCl wie oben beschrieben. Nach dem letzten Instrument wurde jeder Kanal noch einmal für 20 Sekunden mit NaOCl gespült sowie getrocknet und anschließend mit einer feinen Kanüle Calciumhydroxid als desinfizierende Einlage eingelegt. Das Calciumhydroxid wurde zusätzlich im Kanalsystem mit Hilfe von EDDY aktiviert, um möglichst die gesamte Wurzelkanaloberfläche zu benetzen. Nach Abdeckung des Pulpenkavumbodens und der Kanäleingänge mit sterilisiertem Teflonband

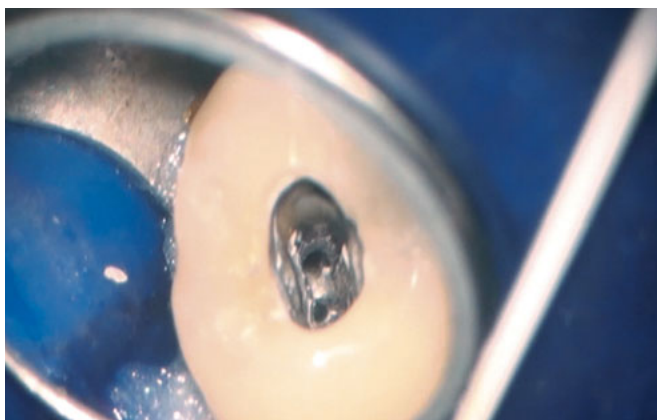


Abb. 9 Kanalwände eines oberen Prämolaren mit apikaler Gabelung, welche mit Hilfe von EDDY mit Sealer benetzt wurden

wurde das Calciumhydroxid von den Kavitätenwänden abgesprüht und die Kavität mit einer etwa 5 mm dicken Cavitschicht verschlossen. Die Patientin hatte nach der Aufbereitung keinerlei Beschwerden. Bei der Masterpoint-Aufnahme 2 Monate später zeigte sich bereits eine deutliche Regeneration des interradikulären Knochens (Abb. 7b). Die Kanäle wurden mit Mtwo-Instrumenten bis 04/35 weiter aufbereitet und mittels warmer vertikaler Technik mit AH plus und Guttapercha gefüllt. 10 Monate später war die Aufhellung komplett verschwunden (Abb. 7c).

Weitere Einsatzgebiete

EDDY erscheint außerdem gut geeignet, um Calciumhydroxid aus dem Kanalsystem zu entfernen. Zu diesem Zweck wird dem Pulpenkavum kontinuierlich NaOCl mit einer Spritze zugeführt, das dann in den Wurzelkanälen mit EDDY aktiviert wird. Bereits nach wenigen Sekunden aktivierter Spülung erscheint ein zuvor mit Calciumhydroxid gefülltes Kanalsystem unter dem Mikroskop wieder sauber. Die Abbildungen 8a und b zeigen ein C-förmiges Kanalsystem, das man vor allem bei zweiten unteren Molaren gelegentlich findet.

Ebenso kann EDDY eingesetzt werden, um eine hauchdünne Schicht Sealer bei der Wurzelkanalfül-

lung auf der Kanaloberfläche gleichmäßig zu verteilen (Abb. 9). Dazu wird ein kleiner Tropfen Sealer mit der EDDY-Spitze in den Wurzelkanal eingebracht. Durch die anschließende Aktivierung der Spitze verteilt sich der Sealer hauchdünn auf der Oberfläche der Wurzelkanalwand.

Fazit

EDDY ist ein neues Hilfsmittel zur Reinigung und Desinfektion des Wurzelkanalsystems. Über einen Aircaler können mittels dieser Kunststoffspitze Spülflüssigkeiten mit Schall im Wurzelkanalsystem aktiviert werden. Aufgrund ihrer Flexibilität funktioniert die weiche Spitze auch in stark gekrümmten Kanälen, ohne dass das Dentin verletzt wird oder eine Stufenbildung erfolgt. Andere Einsatzgebiete sind die Benetzung der Kanalwände mit Sealer sowie das Einbringen und Entfernen von Calciumhydroxid. Weitere Labor- und klinische Studien sind notwendig, um die Wirksamkeit von EDDY zu überprüfen und zu bestätigen.

Hinweis

EDDY basiert auf den Ideen des Autors, der im Zusammenhang mit dem Produkt als externer Berater für die Firma VDW tätig ist.

Literatur

1. Boutsoukis C, Lambrianidis T, Verhaagen B et al. The effect of needle-insertion depth on the irrigant flow in the root canal: evaluation using an unsteady computational fluid dynamics model. *J Endod* 2010;36: 1664-1668.
2. Conde AJ, Estevez R, Lorono G, Valencia de Pablo O, Rossi-Fedele G, Cisneros R. Effect of sonic and ultrasonic activation on organic tissue dissolution from simulated grooves in root canals using sodium hypochlorite and EDTA. *Int Endod J* 2017;50:976-982.
3. European Society of Endodontology. Quality guidelines for endodontic treatment: consensus report of the European Society of Endodontology. *Int Endod J* 2006;39:921-930. Eine deutsche Fassung des Konsensuspapiers ist im Internet unter folgender Adresse erhältlich:
www.dget.de/downloads/ese_guidelines_deutsch.pdf. Abruf: 29.11.2018.
4. Haapasalo M, Shen Y, Qian W, Gao Y. Irrigation in endodontics. *Dent Clin North Am* 2010;54: 291-312.
5. Hülsmann M, Hahn W. Complications during root canal irrigation – literature review and case reports. *Int Endod J* 2000;33:186-193.
6. Mandke L, Padhye L. Apical vapour lock effect in endodontics – a review. *International Journal of Contemporary Medical Research* 2018;5(2):B14-B17.
7. Neuhaus KW, Liebi M, Stauffacher S, Eick S, Lussi A. Antibacterial efficacy of a new sonic irrigation device for root canal disinfection. *J Endod* 2016;42:1799-1803.
8. Paqué F, Boessler C, Zehnder M. Accumulated hard tissue debris levels in mesial roots of mandibular molars after sequential irrigation steps. *Int Endod J* 2011;44:148-153.
9. Park E, Shen Y, Haapasalo M. Irrigation of the apical root canal. *Endodontic Topics* 2012;27:54-73.
10. Sirtes G, Waltimo T, Schaetzle M, Zehnder M. The effects of temperature on sodium hypochlorite short-term stability, pulp dissolution capacity, and antimicrobial efficacy. *J Endod* 2005;31: 669-671.
11. Swimberghe RCD, de Clercq A, de Moor RJG, Meire MA. Efficacy of sonically, ultrasonically and laser-activated irrigation in removing a biofilm-mimicking hydrogel from an isthmus model. *Int Endod J* 2018 Oct 8 [Epub ahead of print].
12. Urban K, Donnermeyer D, Schäfer E, Bürklein S. Canal cleanliness using different irrigation activation systems: a SEM evaluation. *Clin Oral Investig* 2017;21:2681-2687.



Winfried Zeppenfeld

Dr. med. dent.

E-Mail:

wz@zahngiz.de

*Zahngesundheit im Zentrum
Dr. Zeppenfeld/Dr. Storsberg
Rathausstraße 11-13
24937 Flensburg*