

# Langzeitstabile Restauration stark verfärbter Frontzähne

**FACHBEITRAG** Stark verfärbte endodontisch behandelte Oberkiefer-Schneidezähne können erhebliche ästhetische Beeinträchtigungen hervorrufen und stellen eine besondere Herausforderung an das restaurative Team. Die Rekonstruktion der biomechanischen und optischen Eigenschaften der betroffenen Zähne bei gleichzeitig geringen biologischen Kosten, steht im Mittelpunkt der Behandlungsplanung. In einem klar aufeinander abgestimmten Vorgehen können interne Bleichmaßnahmen, je nach Zerstörungsgrad der Einsatz eines Glasfaserstiftes, ausgewählter adhäsiver Aufbaumaterialien und eine auf das Restaurationsmaterial abgestimmte Präparation zu einem zufriedenstellenden Behandlungsergebnis führen, das im Vergleich zu klassischen Vollkronenpräparationen den Zahnhartsubstanzabtrag erheblich reduzieren kann.

Anhand eines Patientenfalles wird die Restauration von zwei mittleren Schneidezähnen des Oberkiefers durch Bleichmaßnahmen, Insertion von Glasfaserstiften des Typs DT Light Post Illusion mit plastischen Aufbauten aus Komposit und die anschließende Versorgung mit 360°-Veneers auf der Basis von Glaskeramik dargestellt und nach sieben Jahren klinischer Tragedauer dokumentiert.

## Ausgangssituation

Ein 28-jähriger Patient stellte sich mit dem Wunsch vor, seine endodontisch behandelten und stark verfärbten mittleren Oberkiefer-Schneidezähne neu restaurieren zu lassen. Er gab an, seit der vor einigen Jahren durchgeführten Wurzelspitzenresektion keine Beschwerden mehr an den beiden Frontzähnen mehr zu haben, beklagte je-

**Abb. 1:** Ausgangssituation Frontalansicht. Stark beeinträchtigtes ästhetisches Erscheinungsbild durch extreme Verfärbungen und Stellungsanomalien der zentralen Schneidezähne des Oberkiefers. **Abb. 2:** Ausgangssituation in Palatinalansicht. Neben Randundichtigkeiten ist auch Sekundärkaries unter den seit mehr als fünf Jahren bestehenden Kompositfüllungen erkennbar.

doch die erheblichen ästhetischen Beeinträchtigungen, die durch das Erscheinungsbild seiner Zähne hervorgerufen würden (Abb. 1). Nach Auswertung des klinischen Befundes und des Röntgenbefundes wurden dichte und lege artis ausgeführte Wurzelkanalfüllungen an den Zähnen 11 und 21 diagnostiziert. Es waren keine Wurzelkanalstifte vorhanden. Die ausgedehnten Kompositfüllungen beider Zähne zeigten jedoch Undichtigkeiten und sich darunter entwickelnde Sekundärkaries (Abb. 2). Der Patient gab an, dass die Füllungstherapien der betroffenen Schneidezähne bereits mehr als fünf Jahre zurücklagen.

Die besonderen Herausforderungen bei dieser Ausgangssituation bestanden in dem Wunsch des Patienten nach einer zeitnahen Verbesserung der ästhetischen Beeinträchtigungen und somit der Wiederherstellung einer adäquaten Zahnfarbe und -stellung sowie der möglichst dauerhaften Stabilisierung der Restzahnhartsubstanz.

## Therapieplanung

Vor der definitiven Therapieplanung wurden die insuffizienten Kompositfüllungen an den beiden Frontzähnen

ausgetauscht und dabei die Sekundärkaries entfernt. Dies war eine wichtige Voraussetzung, um einen klaren Überblick über den Destruktionsgrad der Zähne zu gewinnen und eine mögliche Kontamination der beiden Wurzelkanäle durch Mikroorganismen infolge der über Jahre bestandenen insuffizienten und undichten Füllungen ausschließen zu können. Da beide Wurzelkanalfüllungen im Bereich der Schmelz-Zement-Grenze durch separate adhäsive Füllungen dicht abgedeckt waren, wurde auf eine Revision der Kanäle verzichtet.

Der Patient und das Behandlungsteam legten sich nach einer ersten labor-technischen und klinischen Analyse auf folgenden Therapieplan fest: Zunächst sollte durch ein diagnostisches Wax-up eine Korrektur der Fehlstellung (Engstand) und der bestehenden Zahnproportionen erfolgen. Durch interne Bleichmaßnahmen sollten die betroffenen Zähne in der Vorbehandlungsphase auf einen mit der umgebenen Bezahnung harmonisierenden Helligkeitswert eingestellt werden. Der postendodontische Aufbau sollte in der Adhäsivtechnik und aufgrund der ausgeprägten Defekte mithilfe von glasfaserverstärkten Stiften in der direkten

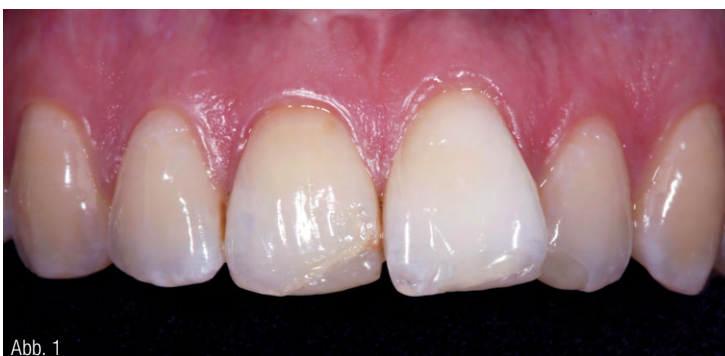

Abb. 1

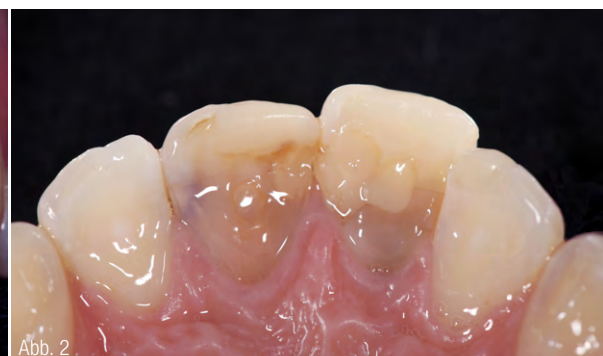

Abb. 2

**Abb. 3:** Stiftbohrung für den DT ILLUSION XRO SL Post (Durchmesser 2,2mm, blau). Durch das Aufwärmen auf Körpertemperatur bei der Einprobe im Wurzelkanal ist der marginale Stiftanteil entfärbt. **Abb. 4:** DT ILLUSION XRO SL Post (Durchmesser 2,2mm, blau). Durch das Aufwärmen auf Körpertemperatur entfärbt sich der Stift, hier im Bereich des apikalen Drittels nach dem Anfassen. **Abb. 5:** Palatinalansicht der Einprobe beider DT ILLUSION XRO SL Posts an den vorbereiteten Schneidezähnen. Durch das Aufwärmen auf Körpertemperatur ist der marginale Stiftanteil des DT Posts bereits entfärbt. **Abb. 6:** Palatinalansicht der aufgebauten und für Full-Veneers (360°, zirkuläre Veneers) präparierten Schneidezähne. Die DT ILLUSION XRO SL Posts haben sich durch das Aufwärmen auf Körpertemperatur entfärbt.

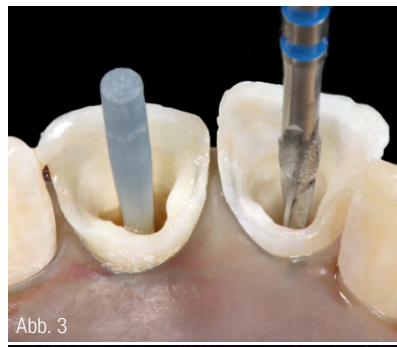


Abb. 3




Abb. 4

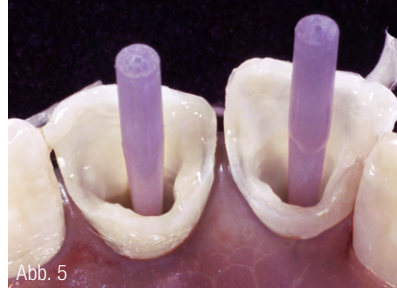


Abb. 5

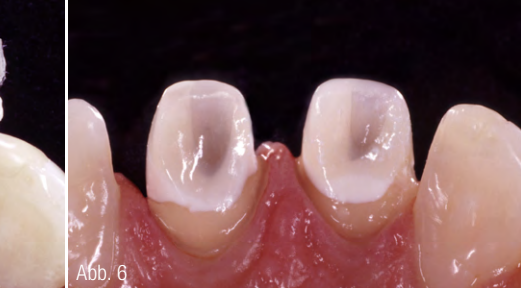

Abb. 6

Technik erfolgen. Zur definitiven Restauration der stark geschädigten Frontzähne sollten 360°-Veneers auf der Basis von Glaskeramik eingesetzt werden.

### Klinisches Vorgehen

#### Vorbehandlung und Präparation

Nach Reinigung der koronalen Pulpenkammer wurde in Höhe der Schmelz-Zement-Grenze eine zusätzliche Abdichtung der Wurzelkanalfüllungen vorgenommen, um ein Eindringen des später applizierten Bleichmittels in die

sensiblen Areale ausschließen zu können. Die interne Bleichung erfolgte mit einem Gemisch aus Natriumperborat-Pulver und destilliertem Wasser in der Walking-Bleach-Methode. Der palatinale Zugang zur koronalen Pulpenkammer wurde mit in Bonding getränkten Wattepellets und einem niedrigviskösen Komposit verschlossen und der Patient nach einer Woche wieder

einbestellt. In dieser Sitzung wurde das Bleichmittel nochmals ausgewechselt, um die Einwirkzeit um eine weitere Woche zu verlängern. Nach der zweiten Woche Einwirkzeit konnte ein zufriedenstellender Helligkeitswert an beiden Pfeilerzähnen erreicht werden. Zur Neutralisation des Bleichmittels wurde für eine weitere Woche ein Kalziumhydroxid-Präparat (CalciPure) in

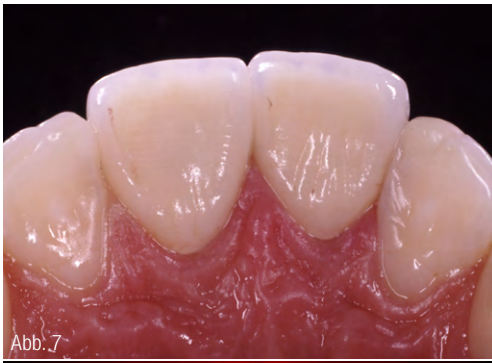

Abb. 7

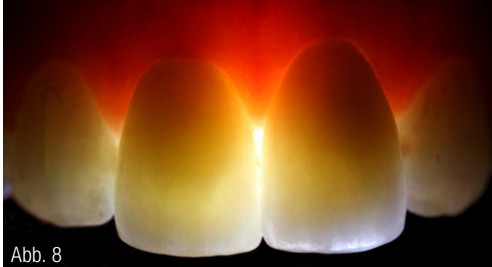

Abb. 8

die Pulpenkammer eingebracht. Nach dieser Neutralisationsphase konnte mit dem postendodontischen Aufbau der Pfeilerzähne begonnen werden. Dazu wurden zunächst die koronalen Abdichtungen der Wurzelkanalfüllungen entfernt und Normbohrungen für glasfaserverstärkte Stifte (DT ILLUSION™ XRO® SL, Durchmesser 2,2 mm, Farbe bei 21 °C: blau) durchgeführt (Abb. 3). Die DT ILLUSION™ XRO® SL Stifte zeigen bei Raumtemperatur eine größenkorrelierte Einfärbung, die sie nach Eingliederung und Erwärmung auf Körpertemperatur verlieren. Bei einer möglichen Wiederentfernung kann durch eine leichte Kühlung, zum Beispiel mit einem Luftbläser, die Einfärbung wieder sichtbar gemacht werden (Abb. 4). Die Befestigung der DT Posts erfolgte volladhäsiv mit einem Mehrschritt-Adhäsiv-System (Abb. 5). Die direkten Aufbauten wurden in zwei Schritten durchgeführt: nach Einhüllen der Stifte mit einem niedrigviskosen (flowable) Komposit, wurde ein vorge-

**Abb. 9:** Nachuntersuchung sieben Jahre nach Eingliederung. Es zeigt sich auch nach sieben Jahren eine ästhetisch und funktionell höchst zufriedenstellende Situation. (Zahntechniker: ZT Oliver Brix, Bad Homburg). **Abb. 10:** Zahnfilmkontrollaufnahme nach siebenjähriger Tragedauer. Es zeigt sich eine dichte Struktur der Stiftverankerung sowie ein Überschuss des Wurzelfüllmaterial an Zahn 21.

**Abb. 7:** Palatinalansicht der Einprobe der Full-Veneers (360°, zirkuläre Veneers) aus Glaskeramik. Die darunterliegenden Pfeilerzähne konnten selbst bei minimaler Schichtstärke hervorragend maskiert werden. **Abb. 8:** Durchlichtaufnahme der Oberkiefer-Frontzähne nach der Fertigstellung und Eingliederung. Durch die Kombination des DT Posts mit transluzenten Aufbaumaterialien und glaskeramischen Veneers, konnte eine den natürlichen Zähnen entsprechende Lichttransmission erzielt werden.

wärmtes hochgefülltes visköses Komposit der Farbe Bleach XL für das Hauptvolumen des Aufbaus eingesetzt. Die minimalinvasive Präparation erfolgte unter Führung einer vom diagnostischen Wax-up abgeleiteten Schablone (Tiefziehfolie), die alle Informationen zur Korrektur der Fehlstellungen und zur Außenkontur der späteren definitiven Restaurationen enthielt (Abb. 6).

#### Provisorische Versorgung

Die direkten Veneer-Provisorien wurden mithilfe der mehrfach verwendbaren diagnostischen Schablone und einem Bis-GMA basierten provisorischen Restaurationsmaterial angefertigt. Nach einer vierwöchigen Evaluationsphase der im Wax-up determinierten Zahnform und -stellung durch das Provisorium, erfolgten die Präzisionsabformung der präparierten Zähne und die Abformung des Gegenkiefers. Diese wurden zusammen mit dem Gesichtsbogen, der Kieferrelationsbestimmung und einem Foto der präparierten Pfeilerzähne an das Labor geliefert.

#### Einprobe und Eingliederung der glaskeramischen Veneers

Nach Entfernung der temporären Versorgung wurden die Präparationsflächen mithilfe von Reinigungsbürsten und einer fluoridfreien Reinigungspaste (Zircate, Dentsply Sirona) von Resten des Bondings befreit. Zur Kontrolle der Form- und Farbgebung wurden die Restaurationen mit einem eingefärbten Glycerringel einprobiert. Damit konnte bereits eine perfekte Maskierung der Pfeilerzähne erreicht werden, die sich in einem vom Untergrund unabhängigen einheitlichen Erscheinungsbild darstellte (Abb. 7).

Zur definitiven Eingliederung wurden die Innenflächen der glaskeramischen Veneers mit Fluorwasserstoffsäure angeätzt und anschließend mit einem Haftvermittler versehen. Zahnseitig wurde ein Mehrschritt-Dentinadhäsiv-System eingesetzt.

#### Fazit

Durch die Kombination transluzenter Aufbaumaterialien mit glaskeramischen Veneers konnte eine den natürlichen Zähnen entsprechende Lichttransmission erzielt werden (Abb. 8). Bei der abschließenden Überprüfung der funktionellen und ästhetischen Parameter war das Endergebnis überzeugend. Die Zahnfarbe harmonierte perfekt mit der umgebenen Bezahnung. Neben der Beseitigung der extremen Verfärbungen der Hart- und Weichgewebstrukturen konnte eine zufriedenstellende Korrektur der Fehlstellungen und der Zahnproportionen erreicht werden. Der Patient war mit dem ästhetisch ansprechenden Ergebnis vollends zufrieden und hatte infolge der Stellungskorrektur der Schneidezähne keinerlei phonetische Probleme. Nach einer siebenjährigen klinischen Tragedauer zeigten sich weder Retentionsverluste des Stiftes, der Aufbauten oder der Veneers noch Anzeichen von Verbundproblemen in der Röntgenaufnahme (Abb. 9 und 10).

#### INFORMATION

**Prof. Dr. med. dent. Daniel Edelhoff**  
 Klinikdirektor  
 Poliklinik für Zahnärztliche Prothetik  
 Ludwig-Maximilians-Universität  
 Goethestraße 70  
 80336 München  
 daniel.edelhoff@med.uni-muenchen.de



Infos zum Autor

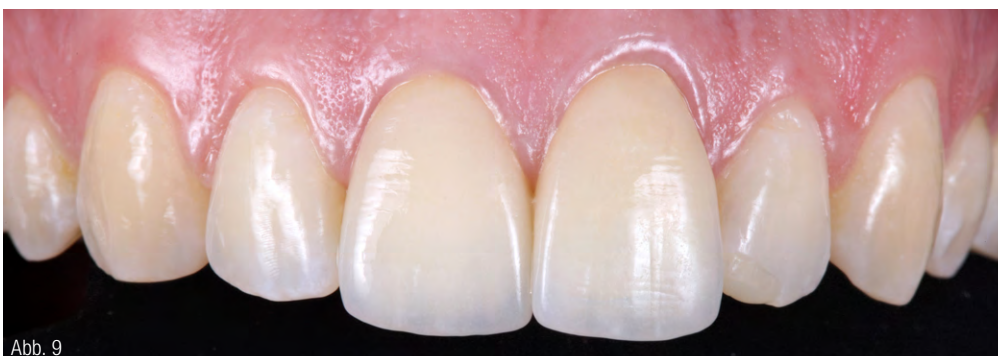

Abb. 9

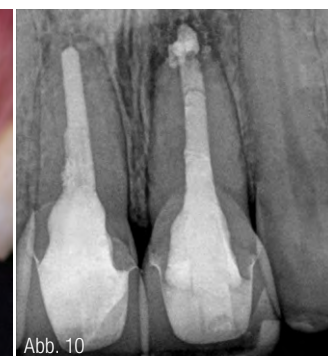


Abb. 10