

Still und leise haben die Aufbereitungstechniken für den Wurzelkanal in den vergangenen Jahren einen wahren Innovationsschub erlebt. Im Schatten der Euphorie für die Implantologie sind die Instrumente und Systeme für die Endodontie enorm verbessert worden. In diesem Artikel beschreibt der Autor seine praktischen Erfahrungen mit der reziproken Aufbereitungstechnik und erläutert diese anschaulich an drei Patientenfällen.

Vereinfachte Behandlung mit einem modernen Konzept

Autor: Dr. Andreas Fiedler

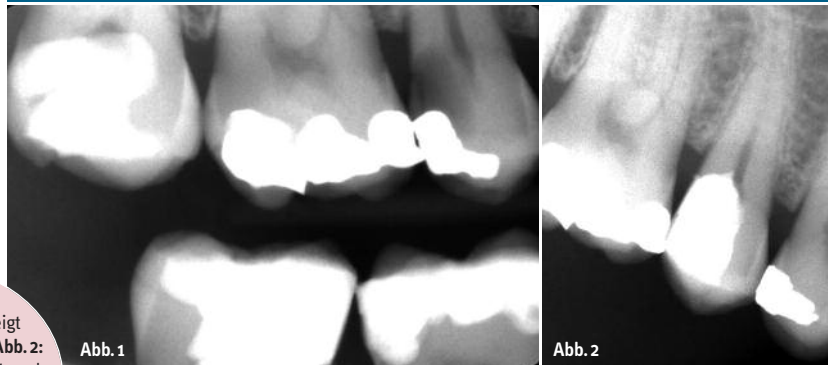
Im Praxisalltag ist der Stellenwert der Zahnerhaltung und damit der Endodontie in den vergangenen Jahren enorm gestiegen. Warum? Zum einen sind der Wunsch nach Zahnerhalt und das Bewusstsein des Patienten für seine Zähne gestiegen. Des Weiteren hat die Begeisterung für die Implantologie spürbar nachgelassen; Gründe sind unter anderem die zunehmenden Probleme, zum Beispiel bei einer Periimplantitis-Therapie sowie die Zunahme der Komplikationen durch die Vielzahl der gesetzten Implantate und Implantatsysteme. Im Gegenteil dazu erfreut sich die

Endodontie zunehmender Akzeptanz. Durch eine Vielzahl wissenschaftlicher Untersuchungen und Studien in Verbindung mit neuen Materialien und Feilensystemen sowie modernen Endomotoren hat dieser Fachbereich große Fortschritte gemacht.

Die Entwicklung der maschinellen Aufbereitung der Wurzelkanäle mit rotierenden NiTi-Feilen brachte eine spürbare Erleichterung. Das Arbeiten mit modernen NiTi-Systemen erlaubt eine standardisierte Vorgehensweise mit reproduzierbar guten Ergebnissen bei verringerter Aufbereitungszeit.

Abb. 1: Die Bissflügelaufnahme zeigt eine Karies an Zahn 15. – **Abb. 2:** Das Röntgenbild vor der Wurzelkanal-aufbereitung diente unter anderem der Bestimmung der vorläufigen Arbeitslänge.

Fall 1



Das reziproke Vorgehen

Die Reziprok-Technik ist die Weiterentwicklung des „Balanced-Force-Konzepts“, welches die Aufbereitung des Wurzelkanals mit Handinstrumenten apikalwärts abwechselnd mit ca. 180°-Bewegungen im Uhrzeigersinn, gefolgt von ca. 120° schneidender Drehung in der Gegenrichtung beschreibt. Diese reziproke Feilenbewegung ist das Kernstück des RECIPROC-Systems (VDW/München). Ein großer Vorteil ist die gesamte Aufbereitung des Wurzelkanals mit nur einem einzigen Instrument. Die Aufbereitung kann mit oder ohne Gleitpfaderstellung erfolgen. Die reziproke Bewegung zentriert das Instrument im Wurzel-

kanal und lässt es durch die größere Drehung in Schneidrichtung nach apikal vordringen, während in der kürzeren Rückwärtsbewegung das Instrument entlastet wird. Der Drehwinkel ist so eingestellt, dass er unter dem Frakturwinkel des Instrumentes liegt und selbst bei einem Verkleben des Instrumentes im Wurzelkanal keine Frakturgefahr besteht.

Für die Aufbereitung mit dem RECIPROC-System gibt es drei verschiedene Instrumente mit nicht schneidenden Spitzen (Taper bezogen auf die ersten drei Millimeter ab Instrumentenspitze):

– R 25 (Taper .08): für enge, in der Röntgenaufnahme nicht oder nur unvollständig sichtbare Kanäle,

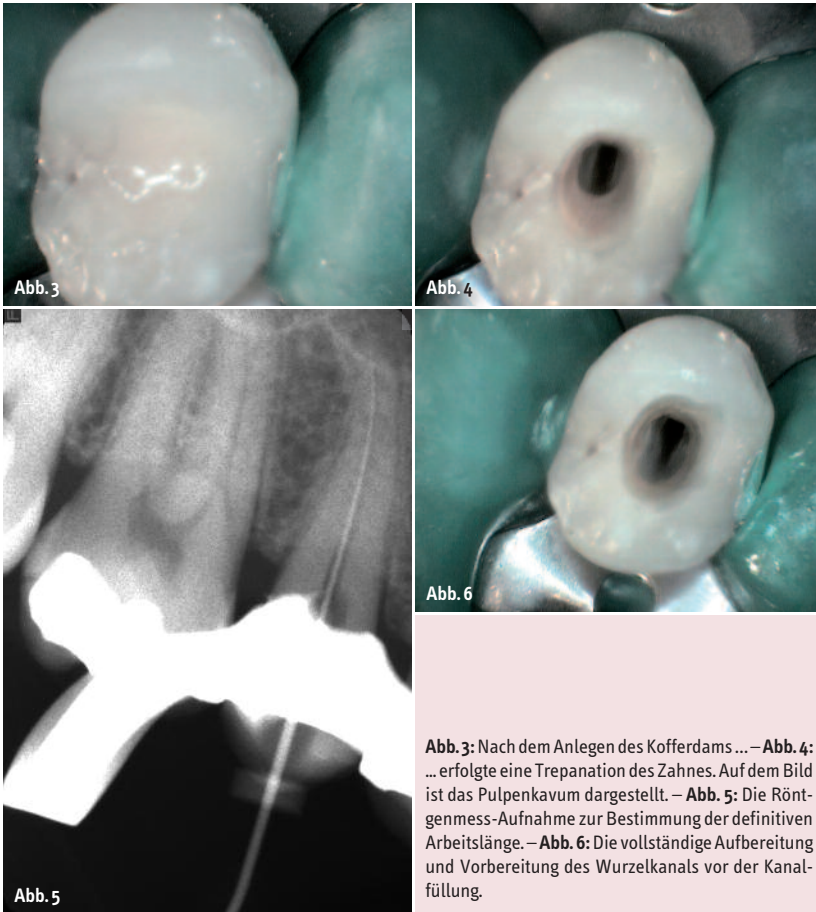


Abb. 3: Nach dem Anlegen des Kofferdams... – **Abb. 4:** ...erfolgte eine Trepanation des Zahnes. Auf dem Bild ist das Pulpenkavum dargestellt. – **Abb. 5:** Die Röntgenmess-Aufnahme zur Bestimmung der definitiven Arbeitslänge. – **Abb. 6:** Die vollständige Aufbereitung und Vorbereitung des Wurzelkanals vor der Kanalfüllung.

- R 40 (Taper .06): für mittlere, röntgenologisch komplett sichtbare Kanäle, ein Handinstrument ISO 30 kann nicht, jedoch ISO 20 kann passiv auf die geschätzte Arbeitslänge gebracht werden und
- R 50 (Taper .05) für weitere Kanäle, wenn ein Handinstrument ISO 30 passiv auf die geschätzte Arbeitslänge gebracht werden kann.

Zu dem RECIPROC-System gehören darauf abgestimmte Papierspitzen sowie Gutta-percha-Stifte für die Einstifttechnik beziehungsweise für die laterale Kondensation (kalte Obturationstechniken). Grundsätzlich ist die Wurzelfüllung mit jeder Technik – auch mit thermoplastischen Verfahren – möglich.

Wir arbeiten in unserer Praxis seit vier Jahren mit dem Protaper-System und der thermoplastischen Wurzelfüllung (Thermafyll) nach dem Patency-Verfahren. Daher war die Umstellung auf das RECIPROC-System denkbar einfach. Folgende Dinge sind zu beachten:

1. Das Vordringen des Instrumentes nach apikal sollte möglichst ohne Druck gewährleistet werden.
2. Das Instrument sollte in kurzen Intervallen (Vordringen im Wurzelkanal) gereinigt werden.
3. Das Spülprotokoll ist beizubehalten und nach jeder Reinigung des Instrumentes der Kanal zu spülen.
4. Auf eine ausreichende Spülzeit (Einwirkzeit) ist zu achten.

Wenn der Umstieg auf das RECIPROC-System gleichzeitig der Einstieg in die maschinelle Wurzelkanalaufbereitung ist, empfiehlt es sich, die Technik anhand von extrahierten Zähnen oder alternativ mit Kunststoffblöcken zu trainieren. Die Schneidleistung der NiTi-Feilen ist sehr hoch und das Säubern der Instrumente ist ebenso wichtig wie ein effektives Spülprotokoll, um den anfallenden Abtrag und Debris aus dem Wurzelkanal zu entfernen und diesen zu reinigen.

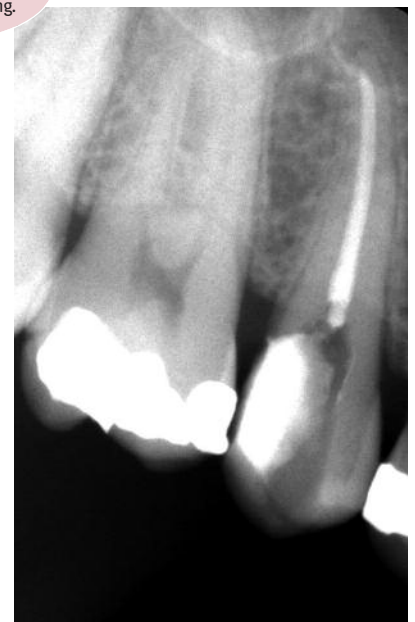Abb. 7: Die Röntgenkontrolle nach der Wurzelfüllung.

Das normale Procedere der Wurzelkanalbehandlung bleibt von der RECIPROC-Technik größtenteils unangetastet beziehungsweise erfolgt wie gewohnt. Das betrifft:

- den möglicherweise notwendigen Aufbau des Zahnes vor der Wurzelkanalaufbereitung,
- das Arbeiten unter Kofferdam,
- die Gestaltung der Zugangskavität (möglichst gradliniger Zugang in den Kanal),
- die Darstellung der Wurzelkanaleingänge (teilweise mit Kanaleingangserweiterung),
- das Spülprotokoll,
- die elektronische Überprüfung der festgelegten Arbeitslänge,
- die thermoplastische Obturation des Kanals und
- die postendodontische Versorgung des Zahnes.

Der Reiz des Systems liegt für uns vor allem in der Verwendung nur eines Instrumentes (bei der Aufbereitung ohne Gleitpfaderstellung kann gänzlich auf Handinstrumente verzichtet werden) und der Verwendung von Einmalinstrumenten. Die aufwendige Aufbereitung der Wurzelkanalinstrumente Inspektion, Reinigung, Sterilisation, Dokumentation – wird minimiert. Das bringt zusätzlich eine Arbeitserleichterung und somit Effizienz in den Praxisablauf.

Nachfolgend wird das Vorgehen an drei Patientenfällen dargestellt.



Erster Patientenfall

Der Patient kam als Schmerzpatient in die Praxis. Die Bissflügelaufnahme zeigt eine ausgedehnte proximale Karies an Zahn 15, die auf eine Beteiligung der Pulpa schließen lässt (Abb. 1). Die Karies wurde exkaviert, das eröffnete Pulpenkavum abgedeckt und der Zahn mit einer adhäsiven Kompositfüllung aufgebaut. Nach einer Trepanation von okklusal und dem Ausräumen der Kronenpulpa wurde eine medikamentöse Einlage mit Ledermix und Schaumstoffpellet gelegt. In diesem Fall erfolgte der adhäsive Verschluss der Trepanationsöffnung mit einem Flow-Komposit. In der nächsten Behandlungssitzung erfolgte zunächst eine Röntgenaufnahme des zu behandelnden Zahnes, an welcher die Wurzelanatomie und der Verlauf des Kanals beurteilt sowie die vorläufige Arbeitslänge bestimmt werden konnte (Abb. 2). Nachdem der Kofferdams angelegt war (Abb. 3), wurde der Zahn erneut trepaniert und das Pulpenkavum dargestellt (Abb. 4). Da ein Handinstrument ISO 20 passiv auf die vorläufige Arbeitslänge ging, wurde für die reziproke Aufbereitung das Instrument R40 gewählt. Mit einer C-Pilot-Feile ISO 10 (meistens ist es aufgrund der leichteren röntgenologischen Beurteilung angebracht, ein Handinstrument ISO 20 zu verwenden) konnte die endgültige Arbeitslänge röntgenologisch bestimmt werden (Abb. 5). In diesem Fall waren es 20 Millimeter. Nun begann die sukzessive Aufbereitung des Kanals. Begleitend wurde nach jeder Instrumentenreinigung ein Spülprotokoll vorgenommen: 2 % NaOCl und 10 % Zitronensäure im Wechsel. Je nach Komplexität der Wurzelanatomie ist es während der Aufbereitung notwendig, die Arbeitslänge elektronisch zu überprüfen. Die Abbildung 6 zeigt den aufbereiteten und getrockneten Wurzelkanal. Im Vergleich zu Abbildung 4 sieht man eine vollständige Darstellung des Pulpenkavums. Dies ist vor allem bei mehrwurzeligen Zähnen notwendig, um eine bessere Übersicht zu haben, ein effektives Spülprotokoll zu gewährleisten und akzessorische Wurzelkanäle nicht zu übersehen. Letztlich erfolgte die thermoplastische Füllung des Wurzelkanals (Abb. 7).

Zweiter Patientenfall

Die Patientin konsultierte unsere Praxis ebenfalls mit starken Schmerzen. Das Röntgenbild zeigte eine ausgedehnte proximale Karies (Abb. 8). Nach einer Anästhesie wurde die Karies exkaviert, wobei es zu einer Eröffnung der Pulpa kam. Der entsprechende Bereich wurde kurz mit einem CaOH-Präparat abgedeckt, die Karies restlos entfernt und der Zahn adhäsiv aufgebaut. Nun wurde der Zahn von okklusal trepaniert und auf die eröffnete Pulpa ein Schaumstoffpellet mit Ledermix gelegt. Der Zahn wurde provisorisch mit Cavit verschlossen. Ein provisorischer Verschluss ist immer dann angeraten, wenn eine ausreichende Schichtstärke des Materials von mindestens 4 mm möglich ist. Ist dies nicht der Fall, wird die Trepanationsöffnung mit einem Flow verschlossen. Der Wurzelkanal wird in diesem Stadium nicht instrumentiert, da von einer vitalen, uninfizierten Pulpa nicht auszugehen ist. Je nach Situation (zum Beispiel starke Blutung) empfiehlt es sich, die Kronenpulpa zu entfernen.

Fall 2

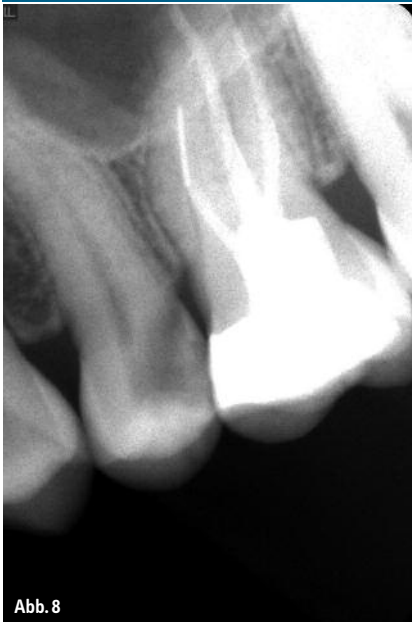

Abb. 8

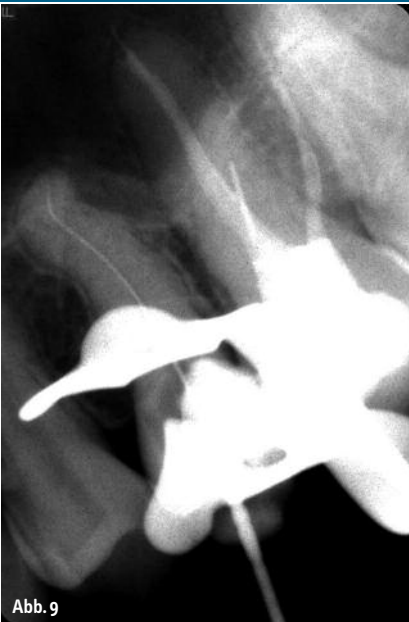

Abb. 9

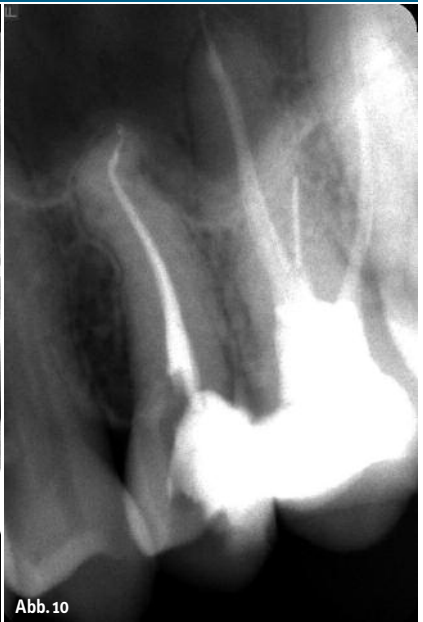

Abb. 10

Abb. 8: Karies an Zahn 25. – Abb. 9: Röntgenmessaufnahme zur Überprüfung der ermittelten Arbeitslänge. – Abb. 10: Kontrollaufnahme nach der Wurzelfüllung.

In der nächsten Behandlungssitzung wurde nach dem Anlegen des Kofferdams der provisorische Verschluss entfernt, das Pulpenkavum erneut dargestellt und die Öffnung so erweitert, dass ein möglichst geradliniger Zugang erreicht wurde. Im Röntgenbild (Abb. 8) ist die Wurzelspitze zwar nicht vollständig abgebildet, doch ein s-förmiger Verlauf des Wurzelkanals kann vermutet werden. Da sich die Wurzel stark verjüngt, wurde das Instru-

ment R25 gewählt. Der Wurzelkanal wurde mit Handinstrumenten bis ISO 20 apikal aufbereitet und die Arbeitslänge elektronisch kontrolliert. Das Röntgenbild (Abb. 9) bestätigt die ermittelte Arbeitslänge. Dann wurde der Kanal bis vor die erste apikale Krümmung mit R25 aufbereitet. Das Spülprotokoll entsprach dem ersten Patientenfall. Der Kanal wurde ebenfalls thermoplastisch abgefüllt (Abb. 10).

Dritter Patientenfall

Dieser Patient kam mit starken Beschwerden im linken Unterkiefer-Seitenzahnbereich zu uns. Der Zahn 37 war leicht perkussionsempfindlich und reagierte negativ auf die Vitalitätsprobe. Nacheiner Leitungsanästhesie und dem Anlegen des Kofferdams wurde der Zahn 37 trepaniert und das Pulpenkavum und die Wurzelkanäleingänge dargestellt. Da ein Orthopanthogramm (OPTG) bereits vorhanden war, wurde zur Bestimmung der vorläufigen Arbeitslänge und der eindeutigen klinischen Symptome auf ein erneutes Röntgenbild verzichtet. Die Wurzelkanäle wurden mit Handinstrumenten bis ISO 20 aufbereitet und eine Röntgenmessaufnahme angefertigt (Abb. 11). Dabei zeigt sich eine leichte Überinstrumentierung der Kanäle, was klinisch nicht zu erkennen war. Die Kanäle wurden mesial mit R25 und distal mit R40 bis ins apikale Drittel aufbereitet und nach dem bekannten Protokoll gespült. In diesem Fall wurde die NaOCl-Spülung mit Ultraschall unterstützt. Es folgten eine medikamentöse Einlage mit CaOH und der provisorische Verschluss mit Cavit. In der folgenden Sitzung wurde nach einer Anästhesie und dem Anlegen des Kofferdams die Aufbereitung der Kanäle mit der korrigierten Arbeitslänge abgeschlossen (Abb. 12). Die Wurzelfüllung erfolgte wiederum thermoplastisch (Abb. 13).

Fall 3

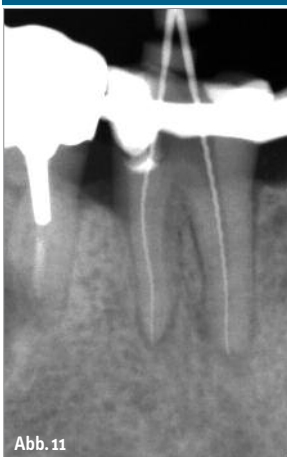

Abb. 11

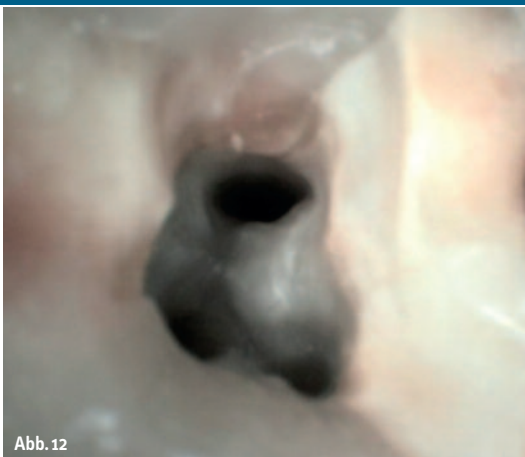

Abb. 12

Abb. 11: Röntgenmessaufnahme an Zahn 37. – Abb. 12: Darstellung des Pulpenkavums und Aufbereitung des Wurzelkanals.

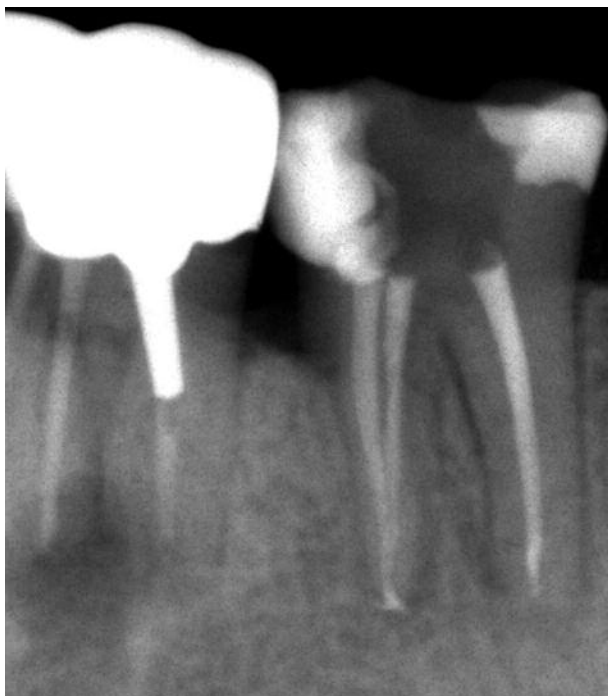

Abb. 13: Die Röntgenkontrollaufnahme.

Fazit

Mit dem RECIPROC-System ist eine sichere Aufbereitung von Wurzelkanälen – auch bei schwierigeren anatomischen Verhältnissen – möglich. Die Fraktur eines Instrumentes ist bei Beachtung der Herstellerhinweise nahezu ausgeschlossen. Die Schneidleistung der Instrumente ist sehr gut und durch die nicht schneidende Spitze ist es beinahe unmöglich, eine Via falsa zu setzen. Natürlich sind mit diesem System die Grundsätze der modernen Endodontie nicht außer Kraft gesetzt, aber die Benutzung nur eines Einmal-Instrumentes für die maschinelle Aufbereitung erleichtert die Arbeit für das gesamte Behandlungsteam. Die schnelle Möglichkeit der Aufbereitung sollte jedoch nicht dazu verführen, die Einwirkzeit der Spüllösungen zu verkürzen. Es bleibt die Frage der Kosten. Hier gibt es keine Patentlösungen für die Abrechnung. Klar ist, dass eine moderne Endodontie nur mit Zuzahlung des Patienten möglich und wirtschaftlich ist. Nach einer vertrauensvollen Beratung willigen die meisten Patienten in diese zahn-erhaltende Therapie ein. ◀

kontakt

Dr. Andreas Fiedler
Reichenhaller Straße 63
14199 Berlin
Tel.: 030 8239697
www.zahnarzt-fiedler-berlin.de