

# Nichtchirurgische Ultraschallinstrumente in der Endodontie

Vergrößerungshilfen wie Lupenbrille mit Licht und besonders der Einsatz von Dentalmikroskopen (DM) haben die Endodontie revolutioniert. Mit zunehmender Vergrößerung und Ausleuchtung des Operationsfeldes nahm auch die Notwendigkeit nach speziellem Mikroskopsystem zu (Mikrospiegel, Mikrobohrer, Micro Opener, MC Feilen etc.). Insbesondere die Entwicklung von Ultraschallinstrumenten als Präparationsinstrument in Ergänzung und/oder als Ersatz zu konventionellen „Bohrern“ hat den Zugang zu bisher schwer oder gar nicht erreichbaren Strukturen stark verbessert.



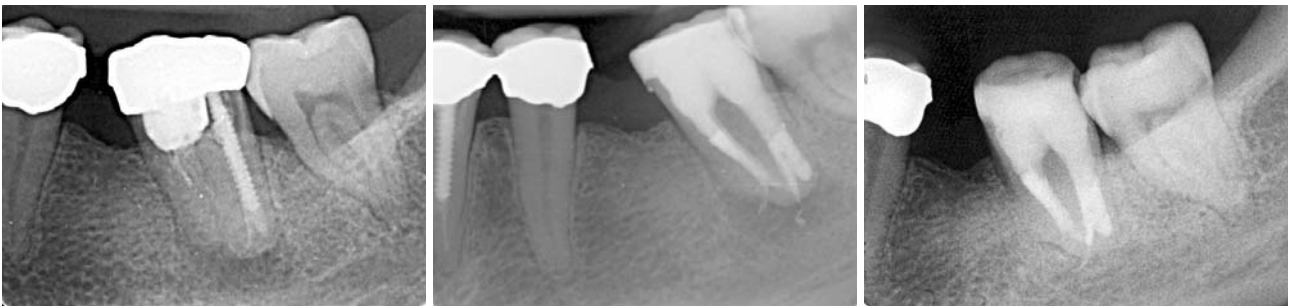
Dr. Torsten Neuber/Münster

■ Da die endodontisch relevanten Strukturen fast ausschließlich nur indirekt über den Spiegel einsehbar sind, ermöglicht das Prinzip des „Gegenwinkel-Design“ die „scharfe“ Bearbeitung von Dentinstrukturen unter direkter optischer Kontrolle mittels Dentalmikroskop. Sichere Manipulationen sind dadurch nicht nur auf Höhe des Pulpakammerbodens, sondern teilweise auch bis zum mittleren und sogar bis zum unteren Wurzeldrittel möglich und zudem noch erheblich substanzschonender als mit konventionellen rotierenden Instrumenten.

Auch bei der Reinigung des Wurzelkanalsystems kommt der Ultraschallaktivierung der Spüllösung durch spezielle Instrumente eine maßgebliche Rolle zu. Die durch Ultraschallschwingungen erzeugte Mikroströmung löst Gewebe aus Arealen ab, die mit keinem Instrument zu erreichen sind: Seitenkanäle,

apikale Ramifikationen, Isthmen. Ebenso werden Schmierschicht und Biofilm abgelöst. Die Ultraschallwirkung wird durch eine deutliche Trübung der Spülflüssigkeit sichtbar. Die Trübung zeigt, was bei Spülung ohne den durch Ultraschall erzeugten Effekt im Kanalsystem verbleiben würde.

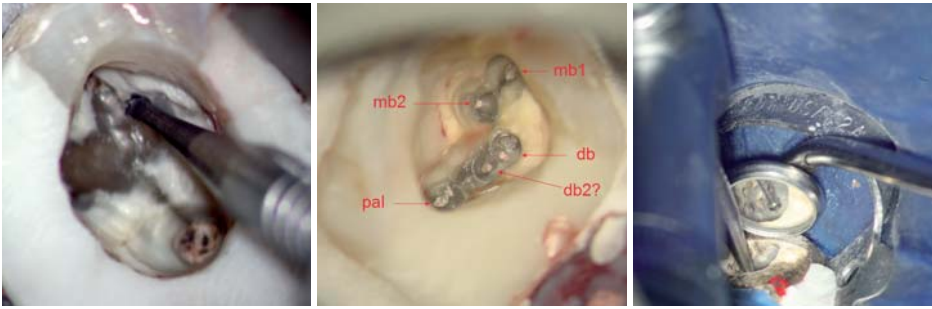
Die Integration dieser hochtechnisierten, mikroendodontischen Werkzeuge in das alltägliche Behandlungskonzept führt mittlerweile vorhersagbar zur Beherrschung vieler, bisher als unlösbar eingeschätzter Fälle bei der Primärbehandlung (Obliterationen, Verkalkungen, Überhänge, nicht gefundene Kanäleingänge etc.). Des Weiteren hat sich eine deutliche Indikationserweiterung bei Revisionsbehandlungen (Entfernung von Stiften und frakturierten Instrumenten etc.) an Zähnen, die bisher als nicht revidierbar eingestuft wurden, etabliert (Abb. 1a–c).



**Abb. 1a:** Üblicherweise als hoffnungslos eingeschätzter Zahn 37 mit großem Substanzverlust, periradikulärer Parodontitis, konfektioniertem Stift distal, nicht behandelten mesialen Wurzelkanälen und von der Norm abweichender Wurzelanatomie. – **Abb. 1b:** Kontrolle unmittelbar nach WF in reiner Injektionstechnik und adhäsiivem Aufbau. – **Abb. 1c:** Kontrolle nach einem Jahr mit ausgeheilter Läsion.



**Abb. 2a:** Diamantierte US Spitzen: Cavi 1+2 für seitliche Kavitätenwände (VDW). – **Abb. 2b:** Cavi 1 für Pulpakammerboden und Überhänge (VDW). – **Abb. 3:** US Spitzen Satz aus Edelstahl: Redo (VDW) zur Revision.



**Abb. 4a:** Präparation des Isthmus zwischen mb1 und mb2 eines oberen 1. Molaren mit Drux 0,8. – **Abb. 4b:** Fertige Präparation der Kanaleingänge mittels Druxbohrern vor der initialen Sondierung. Orientierung erfolgt anhand des grünlischen Pulpakammerbodens unter Verfolgung der bräunlichen Entwicklungslinien. In die Eingänge als Mikrostruktur presst sich heller Dentinspan auf dunklem Grund („magic eyes“) – siehe rote Pfeile. – **Abb. 5:** Stark erschwerter Zugang bei Zahn 38. Ein kleiner Spiegel ermöglicht die Platzierung des Winkelstücks mit langem Rosenbohrer und direkter Sicht auf den Pulpakammerboden.

Hierbei hat es sich als nützlich erwiesen, zunächst mit geringer Intensität zu beginnen und diese dann allmählich bis zur Herstellerempfehlung zu steigern. Dies gilt umso mehr für sehr lange und grazile Instrumente. Die Ultraschallaktivierung sollte erst nach Kontakt mit dem Dentin oder der zu bearbeitenden Oberfläche erfolgen. Schwingt das Instrument frei, ist die Frakturgefahr deutlich erhöht.

### Grundsätzliches zu Design und Anwendung

Zurzeit ist eine Vielzahl unterschiedlichster Ultraschallinstrumente auf dem Dentalmarkt erhältlich. Je nach Einsatz- und Indikationsbereich gibt es die verschiedensten Formen und Ausführungen. Wird mehr koronal gearbeitet, sind die Instrumente eher kurz und kräftig und werden mit höherer Intensität benutzt. Mit der Behandlung zunehmend apikal gelegener Strukturen werden die Instrumente tendenziell länger und schmaler bei reduzierter Ultraschallintensität.

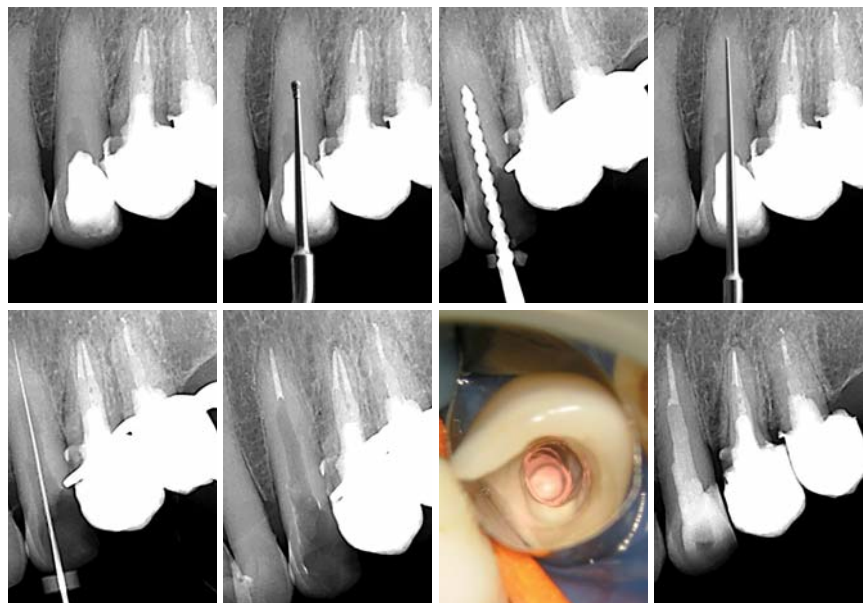
Einige US Spitzen sind nur an der Seite (seitliche Kavitätswände) oder nur am Ende (Pulpakammerboden) schneidend (Abb. 2a,b).

Auch durch die Verwendung verschiedener Materialien wird den unterschiedlichen Anwendungsbereichen Rechnung getragen. Reine Edelmetallinstrumente sind relativ kostengünstig und je nach Form sehr robust und tendenziell eher mit höherer Intensität zu benutzen (Abb. 3). Zusätzliche Oberflächenbeschichtungen mit Zirkoniumnitrid oder Diamantsplittern führen zu einer gesteigerten Abrasivität und somit Effektivität der Instrumente, allerdings verbunden mit einem höheren Preis und einer höheren Verschleißquote. Reine Titanspitzen sind gekennzeichnet durch eine hohe Flexibilität und sind üblicherweise indiziert in schwer zugänglichen Bereichen (mittleres und apikales Wurzdrittel) mit eher geringen Intensitäten.

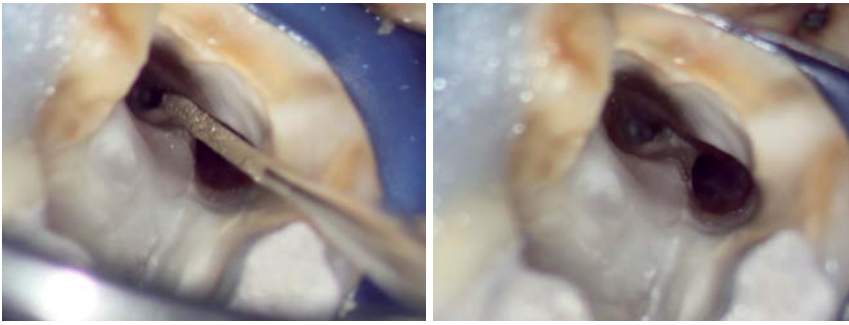
Da sowohl diamant- und zirkonumoxidbeschichtete wie auch Titan und Titan-Niobium US Spitzen relativ teuer sind, sollten sie den Herstellerangaben entsprechend mit der jeder Spitze zugeordneten Ultraschallintensität benutzt werden, um Frakturen zu vermeiden.

US Spitzen können nass und/oder trocken angewendet werden. Beim „Lockervibrieren“ von Stiftaufbauten ist die permanente Kühlung mit Wasserspray durch die Mitarbeiterin ein absolutes Muss, um Hitzeschädigungen des Parodonts zu vermeiden. Ansonsten ist der trockenen Anwendung der Vorzug zu geben. Gerade das permanente Verblasen und gleichzeitige Absaugen des Dentinspans durch die Assistenz ermöglicht das kontinuierliche Präparieren unter visueller Kontrolle mittels Dentalmikroskop oder Lupenbrille.

Auch wenn die Anwendungsbereiche für die Ultraschallanwendung sehr vielfältig sind, sollte dennoch solange wie möglich mit rotierenden Instrumenten präpariert werden. Hierfür stehen diverse Trepanationssets zur Verfügung. Rotierende Schleifkörper sind kostengünstiger, bei vielen Indikationen auch effizienter und zeitsparender als Ultraschallinstrumente. Rosenbohrer unterschiedlicher Größen und



**Abb. 6a:** Extrem obliterierter Zahn 23. Apikal der Zugangskavität des Überweisers ist röntgenologisch keine Pulpakammer zu erkennen. Rosenbohrer mit Handstück würden die Sicht versperren. – **Abb. 6b:** Animierte Präparationstiefe mit Cavi 1 (VDW) unter Sicht. – **Abb. 6c:** Röntgenologische Kontrolle der Achsrichtung. – **Abb. 6d:** Animierte Präparationstiefe mit Redo 5 (VDW) unter Sicht. – **Abb. 6e:** Messaufnahme: die erste Sondierung mit einer 10er Feile gelang erst ca. 3 bis 4 mm vor Apex. – **Abb. 6f:** Röntgenkontrolle Down Pack. – **Abb. 6g:** Klinische Situation Down Pack. – **Abb. 6h:** Abschlusskontrolle mit adhäsivem Stift, DT Light Post (VDW).



**Abb. 7a:** Isthmuspräparation einer typischen distalen Wurzel eines unteren 6ers mittels Pro Ultra 5 (DENTSPLY). – **Abb. 7b:** Zustand nach abgeschlossener Präparation mit tiefem Isthmus bzw. Bifurkation.

Längen sind besonders geeignet, weil sie bei allen Angulationen des Winkelstücks gleichermaßen schneiden. Zur Darstellung von obliterierten Kanälen haben sich extralange Rosenbohrer mit einem Querschnitt von 0,5 mm, 0,8 mm und 1,0 mm bewährt (Abb. 4a,b). In schwer zugänglichen Situationen, z. B. Molaren, kann die Verwendung besonders kleiner Mundspiegel, die zwischen Zahn und Winkelstückkopf platziert werden, sehr hilfreich sein (Abb. 5). Erst wenn aus anatomisch topografischen Gründen (Zahngruppe, Torsionen, Kippungen, eingeschränkte Mundöffnung etc.), also allgemein erschwertem Zugang zum Behandlungsgebiet die Sicht im Spiegel auf die zu bearbeitende Fläche durch den Kopf des Winkelstücks verdeckt wird, sollten die Ultraschallansätze zum Einsatz kommen. Das Gleiche gilt für sehr weit apikal gelegene Strukturen mit immer spitzer werdendem Betrachtungswinkel gerade bei Zähnen mit zierlicher Zugangskavität wie Frontzähne und Prämolaren (Abb. 6a–f).

### Indikationsbereiche und technische Durchführung

- Beseitigung von Pulpasteinen
- Lokalisieren von verkalkten oder versteckten Kanälen (Abb. 6a–f)
- Durchbrechen von Stegen und Isthmen (Abb. 7 a, b)

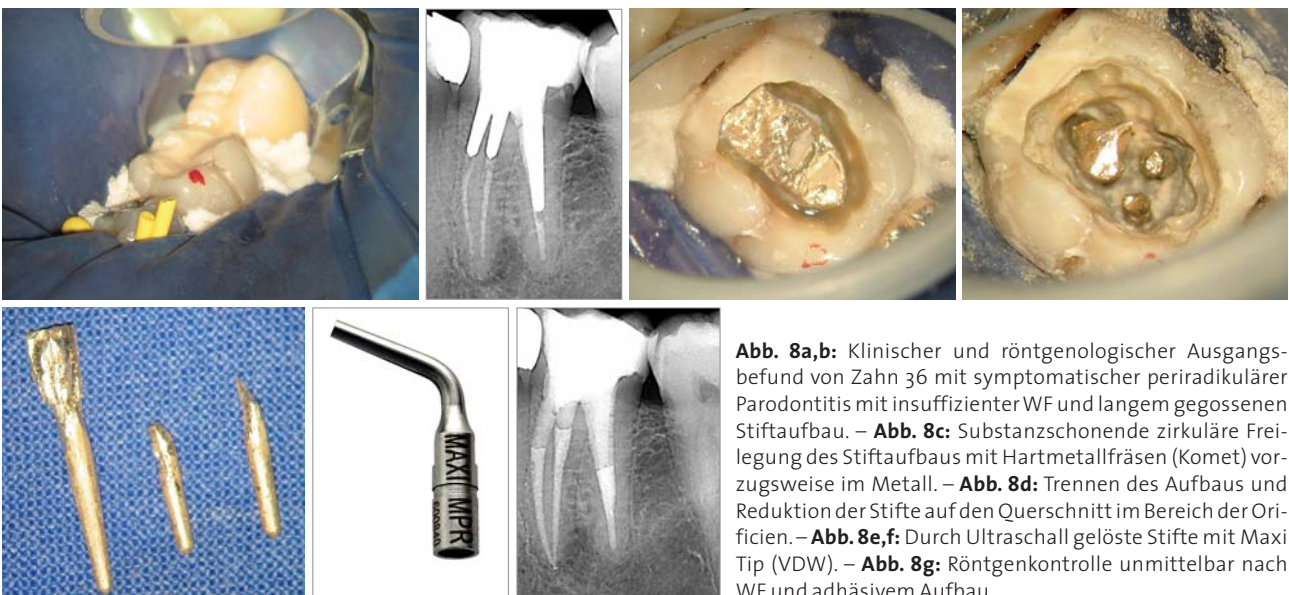
- Entfernen von Pulpakammerkernen (sofern nicht rotierend erreichbar)
  - Amalgam
  - Komposite
  - Zemente
- Entfernung von Stiften (Abb. 8a–g)

Stellten Stiftaufbauten bisher ein fast unüberwindliches Hindernis für die orthograde Revision dar, ist durch die Einführung entsprechender Ultraschalltechniken die Stiftentfernung zu einer routinemäßigen und vorhersagbaren Behandlungsalternative geworden. Sowohl konfektionierte wie auch gegossene Stiftsysteme lassen sich entfernen. Hierbei muss der Kern des Stiftes rotierend mindestens bis auf den Querschnitt des Stiftes am Kanaleingang reduziert werden. Danach wird mit schmalen Ultraschallinstrumenten eine feine ca. 3–4 mm tiefe Furche zwischen Stift und Dentin angelegt. Mit speziellen Ultraschallspitzen wird dann unter permanenter Wasserkühlung der Stift mit hoher Intensität locker vibriert.

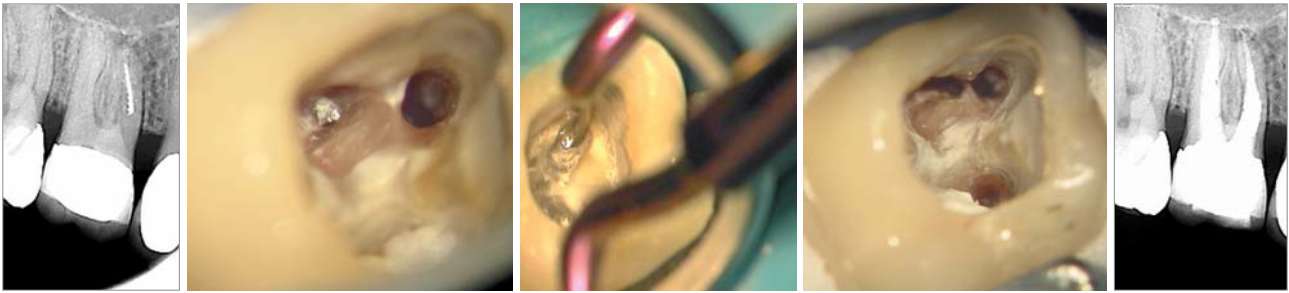
- Beseitigung von Obturationsmaterial
- Entfernen von frakturierten Instrumenten (Abb. 9a–e)

Auch abgebrochene Aufbereitungsinstrumente lassen sich in vielen Fällen vorhersagbar bei geringer Schwächung der Wurzeln entfernen. Entscheidend für die Prognose sind:

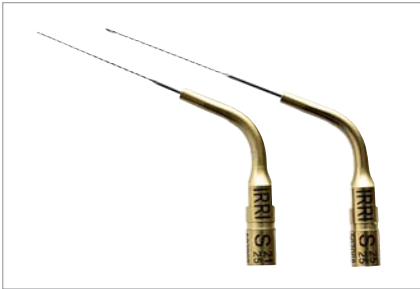- Länge und Lage (mittleres/unteres Wurzel Drittel) des Fragments im Wurzelkanal



**Abb. 8a,b:** Klinischer und röntgenologischer Ausgangsbefund von Zahn 36 mit symptomatischer periradikulärer Parodontitis mit insuffizienter WF und langem gegossenen Stiftaufbau. – **Abb. 8c:** Substanzschonende zirkuläre Freilegung des Stiftaufbaus mit Hartmetallfräsen (Komet) vorzugsweise im Metall. – **Abb. 8d:** Trennen des Aufbaus und Reduktion der Stifte auf den Querschnitt im Bereich der Orificien. – **Abb. 8e,f:** Durch Ultraschall gelöste Stifte mit Maxi Tip (VDW). – **Abb. 8g:** Röntgenkontrolle unmittelbar nach WF und adhäsivem Aufbau.



**Abb. 9a:** Präoperatives Röntgenbild mit frakturiertem Instrument in der mesiobukkalen Wurzel. – **Abb. 9b:** Klinische Situation mit Blick auf das freigelegte Instrument im mb2. – **Abb. 9c:** Das Instrument wird weiter nach apikal mit einer feinen Ultraschallsch Spitze (Pro Ultra 6) präpariert (Bild von einem anderen Zahn). – **Abb. 9d,e:** Instrument entfernt mit Konfluenz von mb1 und mb2 im koronalen Wurzel Drittel und Röntgenkontrolle.



**Abb. 10:** Speziell oberflächenpoliertes Instrument, Irri S (VDW) zur Aktivierung der Spüllösung. – **Abb. 11:** Ultraschallgerät für Endo-Anwendungen.

- Lage in Bezug zur Wurzelkrümmung
- Instrumentenquerschnitt (große oder kleine Kontaktfläche zum Dentin)
- Material (Stahl oder Nickel-Titan)
- Querschnitt des Wurzelkanals (rundes Fragment im runden oder ovalen Kanal)

Voraussetzung für das Entfernen ist ein absolut geradliniger koronaler Wurzelzugang. Die Stirnfläche des Fragments wird mit modifizierten Gates Bohrern freigelegt. Nun wird es mit sehr feinen Ultraschallinstrumenten zirkulär umfahren bis es herauspringt.

- Hineinvibrieren von MTA in Wurzeldefekte
- Aktivierung der Spüllösung (Abb. 10)

## Fazit

Moderne Ultraschalltechniken in Verbindung mit optisch vergrößerten Systemen haben die Endodontie zu einer Disziplin innerhalb der Zahnheilkunde mit hoher vorhersehbarer Erfolgsprognose gemacht. So ist das Auffinden von verborgenen bisher als exotisch eingestuften Wurzelkanalstrukturen bei der Primärbehandlung Routine geworden.

Besonders bei der Revisionsbehandlung hat sich eine Vielzahl von Behandlungsalternativen zur Vermeidung von Wurzelspitzenresektionen und Zahnverlust durch Ultraschallinstrumente (Abb. 11) fest etabliert. ■

## KONTAKT

**Dr. med. dent. Torsten Neuber**  
 Bishopinkstr. 24/26, 48151 Münster  
 Tel.: 02 51/79 10 07  
 Fax: 02 51/79 10 08  
 E-Mail: info@zahnarzt-neuber.de  
 Web: [www.zahnarzt-neuber.de](http://www.zahnarzt-neuber.de)