Nur eine Feile

Die Idee ist bestechend: Die Aufbereitung des Wurzelkanals mit nur einer Feile, Instrumentenwechsel und zeitraubende Arbeitsschritte entfallen. Ein einfaches und überschaubares System für den endodontisch interessierten Praktiker.

DR. PETER KIEFNER

Die biologische und mechanische Zielsetzung in der endodontischen Behandlung wird durch eine effektive und komplette Reinigung und Formgebung des Wurzelkanals erreicht. Die Bakterienelimination und die simultane Formgebung des Wurzelkanals ermöglichen den bakteriendichten dreidimensional stabilen Verschluss des Wurzelkanals mit einer geeigneten Wurzelkanalfüllung und sichern somit den langfristigen Behandlungserfolg [Literatur 1].

Historisch betrachtet, wurde diese Zielsetzung mithilfe von Stahl-Handinstrumenten erreicht, 1988 wurde durch die Einführung von NiTi-Instrumenten eine neue Ära in der mechanischen Aufbereitung des Wurzelkanals eingeleitet: Walia et al. (1988) haben NiTi-K-Feilen und die Eigenschaften des neuen Materials erstmals beschrieben. NiTi-Instrumente sind hochflexibel [Literatur 2], können effektiv Dentin abtragen [Literatur 3] und führen schnell zur adäquaten Formgebung des Wurzelkanals [Literatur 4] unter Beibehaltung der ursprünglichen Kanalanatomie [Literatur 5]. Mit der neuen, als NiTiNOL bekannten Legierung und der rotierenden Aufbereitungstechnik sind aber auch Nachteile verbunden – vor allem die Frakturanfälligkeit [Literatur 6, 7, 8]. Die Frakturanfälligkeit steigt mit zunehmender Anwendungshäufigkeit der Instrumente. Die physikalischen Eigenschaften der NiTi-Legierung werden durch die Sterilisierungsprozesse negativ beeinflusst [Literatur 9], an den wiederholt verwendeten Aufbereitungsinstrumenten konnten trotz akribischer Reinigungsprozedur immer wieder Gewebsreste und organische Debris gefunden werden [Literatur 10]. Aus der gemeinsamen Betrachtung der aufgeführten Nachteile der NiTi-Legierung zusammen mit den hohen Kosten der rotierenden Instrumente ergeben sich zwei Konsequenzen, die zur Entwicklung eines völlig neuen Konzepts in der maschinellen Aufbereitung geführt haben: der reziproken Aufbereitungsbewegung und der Entwicklung eines Einmalinstruments zur maschinellen Aufbereitung des Wurzelkanals.

Endodontischer Alltag

Im praktischen endodontischen Alltag wird man mit folgenden Fällen konfrontiert (Abb. 1a bis 1d):

- Zähne ohne sichtbare Wurzelkanalkontur – dazu können extrem enge/obliterierte, aber auch Kanäle mit abrupten Krümmungen in der Röntgenstrahlachse zählen.
- Zähne mit komplett erkennbarer Wurzelkanalkontur: offene, gängige Wurzelkanäle von koronal bis apikal.

Das präoperative Bild ist für die gesamte Behandlung und speziell für die Auswahl des passenden Reciproc-Instruments extrem wichtig, es liefert die notwendigen diagnostischen Informationen und ermöglicht die Einordnung des zu behandelnden Falls in eine der o. g. Kategorien.

Wurzelkanalkontur nicht sichtbar

Zeigt das Röntgenbild einen nur teilweisen oder nicht sichtbaren Wurzelkanalverlauf, erfolgt die Aufbereitung mit R25. Dazu wird nach Anlegen des Kofferdams und der Präparation einer adäquaten Trepanationsöffnung das gesamte Pulpakammerdach entfernt und die Kanaleingänge werden lokalisiert. Die geschätzte Arbeitslänge des jeweiligen Wurzelkanals wird vom präoperativen Röntgenbild abgelesen und der Silikonstopp auf ca. zwei Drittel der geschätzten Arbeitslänge am Reciproc-Instrument R25 eingestellt. Auf dem Display des VDW.Silver-Reciproc-Motors wird „Reciprocation all“ gewählt. Das Instrument wird in einer „Auf-Ab“-Bewegung mit einer Amplitude von ca. zwei bis drei Millimetern passiv in den Kanal eingeführt. Nach etwa drei Bewegungszyklen mit einer Gesamtdauer von ca. sechs Sekunden wird das Instrument aus dem Kanal entfernt und in dem dafür vorgesehenen Interimsstand gereinigt. Der Kanal wird intensiv gespült. Dafür eignet sich am besten die ultraschallaktivierte Spülung mit NaOCl, um Debris und

Einfach und überschaubar

Abb. 1a, 1b: Alle Feilen werden aus der hochflexiblen M-Wire-NiTi-Legierung hergestellt und haben einen „S"-förmigen Querschnitt.

Abb. 2: Die Instrumente sind in Längen von 21, 25 und 31 mm erhältlich.



Abb. 3: Papierspitzen und Guttaperchastifte wurden auf die Instrumentengeometrie abgestimmt.

Abb. 4: Der VDW.Silver-Reciproc-Motor ist ein Endodontiemotor, der sowohl für die reziproke als auch für die klassische rotierende Aufbereitung vorprogrammiert ist.

Unter dem Begriff Reciproc-System versteht man die Instrumente selber, die darauf abgestimmten Papierspitzen und Guttaperchastifte sowie die geeignete Anbtriebseinheit (VDW.Silver-Reciproc-Motor). Das Instrumentensystem besteht aus drei Instrumenten mit unterschiedlichen geometrischen Merkmalen:

- Die Feile R25 hat einen apikalen Durchmesser von 0,25 mm (ISO 25) und eine Konizität (Taper) von acht Prozent innerhalb der ersten 3 mm apikal. Der Durchmesser D16 beträgt 1,05 mm.
- R40 hat einen apikalen Durchmesser von 0,40 mm (ISO 40) und eine Konizität (Taper) von sechs Prozent innerhalb der ersten 3 mm apikal. Der Durchmesser D16 beträgt 1,10 mm
- R50 verfügt über einen apikalen Durchmesser von 0,50 mm (ISO 50) und eine Konizität (Taper) von fünf Prozent innerhalb der ersten 3 mm apikal. Der Durchmesser D16 beträgt 1,17 mm.

Alle Feilen bestehen aus der hochflexiblen M-Wire-NiTi-Legierung und haben einen „S"-förmigen Querschnitt.
Die neue Legierung zeigt optimierte elastische Eigenschaften und ein besseres zyklisches Ermüdungsverhalten verglichen mit der herkömmlichen NiTiNOL-Legierung, was wahrscheinlich darauf zurückzuführen ist, dass die Vickers-Härte der M-Wire-Legierung im Vergleich zur NiTi-Legierung viel höher ist [Literatur 11] (Abb. 1a, 1b).

Die Instrumente gibt es in Längen von 21, 25 und 31 mm. Alle Instrumente sind ISO-konform am Schaft farblich gekennzeichnet (Spitzendurchmesser) und haben zur Erleichterung der Arbeitslängenbestimmung während der Aufbereitungsphase Tiefenmarkierungen bei 18, 19 und 20 mm (Instrumente mit 21 mm Länge), 18, 19, 20 und 22 mm (Instrumente mit 25 mm Länge) und 18, 19, 20, 22 und 24 mm (Instrumente mit 31 mm Länge) (Abb. 2).

Papierspitzen und Guttaperchastifte wurden auf die Instrumentengeometrie abgestimmt (Länge und Konizität), um einerseits die effektive Trocknung der während der Aufbereitungsphase gespülten Kanäle und andererseits die dreidimensional stabile bakteriendichte Füllung der aufbereiteten Wurzelkanäle bis zum apikalen Terminus zu ermöglichen (Abb. 3).
Der VDW.Silver-Reciproc-Motor ist ein Endodontiemotor, der sowohl für die reziproke als auch für die klassische rotierende Aufbereitung vorprogrammiert ist. Die Instrumentendatenbank umfasst das reziproke Bewegungsmuster für das Reciproc-System und das WaveOne-System, rotierende Systeme wie Mtwo, FlexMaster, ProTaper oder K3 sind ebenfalls bereits vorprogrammiert. Für die Anwendung von Gates-Bohrern sind auch fest gespeicherte Werte vorhanden. Der Anwender kann auch über die Option Dr's Choice eigene Werte – Rotationsgeschwindigkeit und Torque – vorprogrammieren und somit die Aufbereitung mittels der Hybridtechnik durchführen. Das reziproke Bewegungsmuster besteht aus einer für jedes Instrument spezifischen linksgerichteten Teilrotation und einer rechtsorientierten Teilrotation mit geringerem Umfang. Dadurch ergibt sich eine intermittierende linksgerichtete Drehung der Instrumente im Wurzelkanal. Dieses Bewegungsmuster erfolgt mit einer Frequenz von 10 Zyklen/Sekunde, was einer Rotationsgeschwindigkeit von etwa 300 U/min entspricht. In der linksgerichteten Rotationsphase ist das Reciproc-Instrument aktiv und schneidet Dentin, durch die darauffolgende rechtsorientierte Teildrehung wird das Instrument befreit und durch einen leichten apikalwärts orientierten Druck weiter in den Kanal geschoben, bis die gewünschte Aufbereitungslänge erreicht wird (Abb. 4).

Abb. 1a: Zähne 47, 46

Abb. 1b: Messaufnahme 47

Abb. 1c: Messaufnahme 46

Abb. 1d: Kontrollaufnahme

Dentinspäne aus dem aufbereiteten Kanalanteil zu eliminieren und eine apikale Verblockung des Wurzelkanals zu vermeiden. Mit dem Handinstrument ISO #10 wird die Gängigkeit des Kanals überprüft. Auf diese Art und Weise wird die Aufbereitung bis zum Erreichen von zwei Dritteln der geschätzten Arbeitslänge fortgeführt. Unter Verwendung eines Handinstruments ISO #10 wird nun die definitive Arbeitslänge elektrometrisch ermittelt. Wenn das Instrument leicht und ohne Vorbiegen die Arbeitslänge erreicht, wird die apikale Aufbereitung nach dem erwähnten Verfahren mit Reciproc R25 komplett durchgeführt.

- In seltenen Fällen kommt es vor, dass der Kanal eine abrupte apikale Krümmung oder ein Hindernis im apikalen Kanalbereich aufweist und dadurch die Arbeitslänge nur unter Vorbiegung des Stahl-Handinstruments erreicht werden kann. Diese seltene morphologische Kanalkonfiguration erfordert ausnahmsweise die vorherige Schaffung eines Gleitpfads. Durch Anwendung eines vorgebogenen Stahl-Handinstruments ISO #10, kombiniert mit einer intensiven Wurzelkanalspülung, lässt sich das Hindernis beseitigen. Nach Herstellen der Kanalgängigkeit bis auf Arbeitslänge mit einem Handinstrument ISO #15 kann mit der maschinellen Aufbereitung mit R25 weiter verfahren werden.
- Sollte die Vorwärtsbewegung des Reciproc-Instruments R25 in einem solchen Fall ausbleiben oder extrem langsam erfolgen, stellt dies eine Kontraindikation für die apikale Anwendung des 25-Instruments dar. Bei Auftreten einer solchen – eher seltenen – Situation muss die apikale Aufbereitung durch die manuelle Aufbereitungstechnik vervollständigt werden.
- Wurde die apikale Aufbereitung mit dem R25 beendet, wird noch einmal das Messen des Durchmessers des apikalen Foramens durchgeführt („apical gauging“). Sollte die dafür angewendete Handfeile ISO #30 auf Arbeitslänge platziert werden können, erreicht man mit R40 eine weitere apikale Aufbereitung.

Wurzelkanalkontur komplett sichtbar

Initiale Längenbestimmung und Instrumentenauswahl:
Ist im präoperativen Röntgenbild der Kanalverlauf durchgehend von koronal bis apikal gut erkennbar, kann man davon ausgehen, dass dieser Kanal einen apikalen Durchmesser größer als ISO #25 hat. Zunächst erfolgt die elektrometrische Bestimmung der Arbeitslänge des Wurzelkanals. Die Entscheidung zur Auswahl des entsprechenden Reciproc-Instruments R50 oder R40 lässt sich nach folgender Vorgehensweise durchführen: Wurde die Arbeitslänge passiv mit der Handfeile ISO #30 erreicht, kann die maschinelle reziproke Aufbereitung direkt mit dem Reciproc-Instrument R50 erfolgen. Erreicht das Handinstrument ISO #30 die Arbeitslänge nicht, empfiehlt sich eine Handfeile ISO #20

AmericanDental SPEZIAL

Aktuelles und Spezielles aus der Zahnmedizin

Seitenzahn-Restauration mit HyperFIL für 3,75 €/g

Füllung in einem Guss

Seitenzähne können in Zukunft sowohl ästhetisch als auch äußerst preiswert und schnell versorgt werden – mit HyperFIL.

Wenn Seitenzähne ästhetisch versorgt werden sollen, treten zwei Probleme auf: Entweder muss die Schichttechnik herangezogen werden, die sehr aufwändig ist, oder es müssen ästhetische Abstriche in Kauf genommen werden. Die Schichttechnik ist stets mit viel Zeitaufwand verbunden und sie ist teuer. Wer diese Nachteile umgehen möchte, verwendet ein Core-Material wie Absolute Dentin. Ein Material, das die Okklusalfläche allerdings matt und damit weniger ästhetisch erscheinen lässt.

HyperFIL

Mit dem dualhärtenden und nanogefüllten Komposit HyperFIL hat Parkell eine Lösung. HyperFIL schließt einen Kompromiss und fasst beide Methoden zusammen. Als dualhärtendes Komposit enthält HyperFIL zwei separate Initiatorsysteme, eines für die Lichthärtung und eines für die Selbsthärtung.

Die Vorteile im Überblick

Dank dieser Dualhärtung ist es einfach und schnell in der Anwendung und mit 3,75 €/g unvergleichbar günstig. Hinzu kommt, dass HyperFIL eine Politur der Restauration gewährleistet, wodurch eine fast natürlich wirkende Okklusalfläche geschaffen wird. Die universellen Farben A1 und A2 passen sich durch ihre Translu-zenz weitgehend der Zahnfarbe an. Damit ist HyperFIL das Material für den kleinen Geldbeutel des Patienten, der großen Wert auf natürliche Ästhetik legt. ■

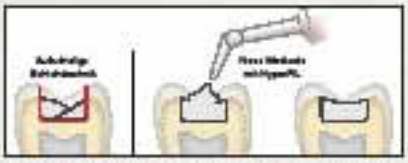

Wer die Schichttechnik durch HyperFIL ersetzt, spart Zeit

Bestens bewährt: Dentapreg

Ästhetische Rekonstruktionen mit Glasfaserverstärkung

Fasertechnologie ist aus unserer Welt nicht mehr wegzudenken. Verwendet werden die Karbon-, Kevlar- oder Glasfasern zum Beispiel beim Bau von Flugzeugen, Schiffen, Autos, Surfbrettern und Kabeln. Auch die ästhetische Zahnheilkunde nutzt die Vorteile von Glasfasern.

Die formbaren und lichthärtenden Dentapreg™-Glasfasern sind extrem belastbar, durchsichtig, silanisiert und gebondet. Sie sind in Kompositmaterial eingebettet und bilden nach Lichthärtung ohne Trennschicht ein Molekül. Diese Eigenschaft gewährleistet optimale physikalische Werte bei Belastung, gute Resistenz in der Mundflora durch hohe Polier- und beste Gestaltbarkeit in Ästhetik und Funktion. Dentapreg™-Glasfasern eignen sich hervorragend für die Anwendung in direkter Technik, zum Beispiel bei ästhetischen PA-Schienungen von gelockerten Zähnen, zur Verstärkung von Kompositfüllungen, für Stiftaufbauten und als Platzhalter im Wechselgebiss. Auch in der semidirekten und indirekten Technik können die Glasfaser-Streifen, die unterschiedlich fein strukturiert sind, sehr flexibel eingesetzt werden: Maryland-Brücken, Inlay-Onlay-Brücken, Dauerretainer – bei sämtlichen Anwendungen haben sich Dentapreg™-Glasfasern bestens bewährt. ■

Einfach und effektiv

Blutstillung und Retraktion in Minutenschnelle

Traxodent™ bietet eine effektive Blutstillung und Retraktion. Die schlanke Spritze mit biegbarer Nadel erlaubt eine direkte Applikation. Nach 2 Minuten wird Traxodent™ abgespült und hinterlässt einen sauberen, trockenen und zugänglichen Rand.

Traxodent: absorbierend, schonend und schnell

Traxodent™ absorbiert Sulkusflüssigkeit und Blut, ohne das Gewebe zu reizen oder zu verfärben. Die weiche Paste übt einen behutsamen Druck auf den Sulkus aus, während das Aluminiumchlorid eine adstringierende Wirkung auf das umgebende Gewebe hat. Traxodent™ kann an individuelle Techniken angepasst werden.

Die Vorteile im Überblick

- Schnelle und effektive Retraktion in nur 2 Minuten
- Stoppt die Blutung und absorbiert die Sulkusflüssigkeit ohne Gewebereizung
- Erhöht den Patientenkomfort: kein Einreißen des Gewebes, weniger Druck auf das Weichgewebe
- Wiederverschließbarer Folienbeutel für ein bequemes Lagern und permanent frisches Material
- Ergonomische Einwegspritze mit biegbarer Nadel für exzellenten Zugang

Anwendung

1. Biegen der Spritzennadel für optimalen Zugang
2. Einsetzen des Retraktionsfadens (optional)
3. Ansetzen der Spritzennadel parallel zur axialen Zahnfläche
4. Applizieren des Materials
5. Wartezeit: 2 Minuten
6. Abspülen, Sulkus offen und zugänglich lassen ■

HERAUSGEBER

AMERICAN Dental Systems

Telefon 08106/300-300
www.ADSystems.de

Abb. 2: Übersichtsaufnahme Zahn 16 – alio loco Trepanation, MB und MB2 frakturierte Stahl-Handinstrumente (ISO #15 und 20)

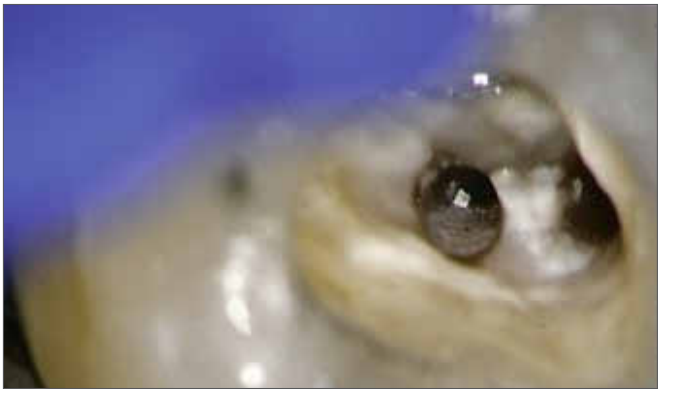

Abb. 3: Visualisierung der frakturierten Instrumente im MB2-Kanal unter Zuhilfenahme des OP-Mikroskops – klinisches Bild Wurzelkanalfüllungen MB2 und und P.

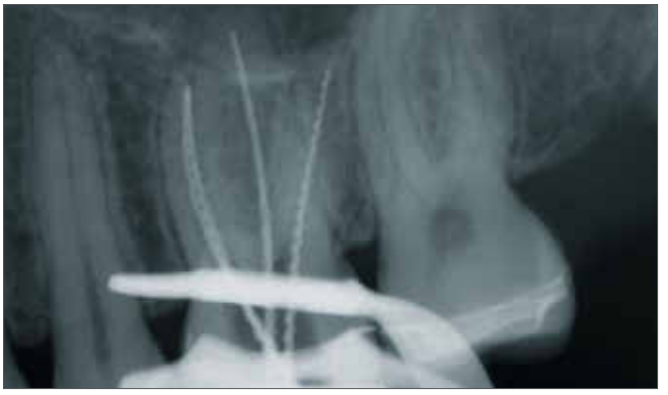

Abb. 4a: Röntgenmessaufnahme, entfernte Instrumente

Abb. 4b: Klinisches Bild Messinstrumente: MB, MB2 und DB: ISO #40; P: ISO #50

zur Sondierung der Kanalgängigkeit. Wird das Instrument passiv auf Arbeitslänge gebracht, erfolgt die Aufbereitung anschließend mit dem Reciproc-Instrument R40.

Handinstrument ISO #30 erreicht passiv die Arbeitslänge
Die Aufbereitung lässt sich mit dem Instrument R50 durchführen. Der Silikonstopper wird auf zwei Drittel der initial ermittelten Arbeitslänge am Instrument R50 eingestellt. Der Wurzelkanal wird mit Spüllösung (z. B. NaOCl 1 %–5,25 %) gespült und gefüllt und das Instrument in der Kanalachse mit leichten Auf-Ab-Bewegungen eingeführt. Nach maximal drei solchen Bewegungszyklen muss das Instrument im Interimsstand gereinigt werden, um dann weiter apikal im Kanal eingesetzt werden zu können. In gleicher Weise wird weiter verfahren, bis etwa zwei Drittel der Arbeitslänge erreicht worden sind. Jetzt wird die erneute elektrometrische Arbeitslängenbestimmung durchgeführt, um die definitive Arbeitslänge zu fixieren, und röntgenologisch der ermittelte Wert dargestellt. Daraufhin wird in dieser „Spechtbewegung“ das R50-Instrument im apikalen Drittel des Wurzelkanals eingesetzt, bis die Arbeitslänge erreicht wird. Damit ist die Aufbereitung dieses Wurzelkanals bis zu einem apikalen Durchmesser von ISO #50 vollständig. Es bietet sich hier an, den apikalen Durchmesser des Wurzelkanals im Bereich der Konstriktion erneut zu überprüfen. In seltenen Fällen ist der Durchmesser des apikalen Foramens größer als ISO #50. Hier muss mit geeigneten Instrumenten dieser anatomischen Spezialkonfiguration Rechnung getragen werden. In den allermeisten Fällen aber wird die Aufbereitung bis zu einem Durchmesser von ISO #50 reichen, um eine effektive Bakterienreduktion zu erzielen und den Kanal anschließend hermetisch zu füllen.

Handinstrument #20 erreicht passiv die Arbeitslänge
Kann die Arbeitslänge vor dem Einsatz der Reciproc-Instrumente mit einem Handinstrument ISO #20 erreicht werden, genügt in den meisten Fällen die maschinelle Aufbereitung mit dem R40-Instrument. Dabei entspricht die Vorgehensweise den bereits geschilderten Fällen. Auch hier sollen zunächst nur zwei Drittel der geschätzten Arbeitslänge maschinell reziprok aufbereitet werden. Erst nach der end-

Abb. 5: Kontrollaufnahme orthoradial – als Wurzelfüllmethode wurde thermoplastifizierte Guttapercha in vertikaler Kondensationstechnik angewendet.

Abb. 6: Kontrollaufnahme mesial-exzentrisch

Abb. 7a/b: Klinische Kontrolle der WK-Füllungen unter dem OP-Miroskop [Klinische Abbildungen: Kiefner]

gültigen Festlegung der Arbeitslänge mithilfe der Handfeile ISO #20 kann das Reciproc-Instrument R40 apikal angewendet werden. Während der gesamten Aufbereitung wird das Instrument in einem „Auf-Ab"-Bewegungsmuster eingesetzt, die Reinigung des Instruments im Interimsstand schützt auch hier vor unbeabsichtigtem Transportieren von Debris nach apikal oder einer Verblockung im Wurzelkanal.

Klinische Fälle

Die Aufbereitung der Wurzelkanäle erfolgte nach Entfernen der zwei Instrumentenfragmente aus dem MB- und MB2-Kanal unter Anwendung der Reciproc-Instrumente R40 in allen bukkalen und R50 im palatinalen Kanal. Das Entfernen der Instrumente aus den bukkalen Kanälen konnte nur unter Erweiterung der koronalen Kanalanteile erfolgen. Die apikale Sondierung wurde daraufhin mit einem Instrument ISO #20 durchgeführt – die Aufbereitung erfolgte mit dem Reciproc-Instrument R40.

Im palatinalen Kanal ließ sich die Arbeitslänge mit einem Handinstrument ISO #30 erreichen, daher wurde die Wurzelkanalaufbereitung hier mit dem Reciproc-Instrument R50 durchgeführt (Abb. 1a bis 7b).

Fazit

Das System ist ideal für den endodontisch interessierten Praktiker. Die Aufbereitungstechnik mit nur einem einzigen Instrument ist nach einer relativ kurzen Lernkurve schnell beherrschbar. Komplexe und zeitaufwändige Arbeitsschritte bis zur Erreichung einer apikalen Aufbereitungsgröße von 0,25 mm können damit eingespart und die Behandlung effizient und sicher durchgeführt werden. Das darauf abgestimmte Reciproc-Sortiment an Papierspitzen und Guttaperchastiften rundet das System ab und ermöglicht eine effiziente Arbeitsweise von der initialen Aufbereitung bis zur dreidimensional stabilen, bakteriendichten Füllung der aufbereiteten und desinfizierten Wurzelkanäle. Die bisherigen Untersuchungen bestätigen die ersten Beobachtungen hinsichtlich einer hohen Stabilität bei gleichzeitiger Instrumentenflexibilität. Dennoch sind weitere Studien notwendig, um die Frakturanfälligkeit der neuartigen Instrumente und die Effektivität der Aufbereitung mit einem einzigen Instrument in Bezug auf Debris- und Bakterienelimination zu bestätigen.

Die Literaturliste steht auf **www.dentalmagazin.de**

Dr. Peter Kiefner



ist seit 1998 in eigener Praxis in Stuttgart mit Schwerpunkt im Fachgebiet Endodontologie (Überweisungspraxis) niedergelassen. Seit August 2003 engagiert er sich als Referent im In- und Ausland. Seit 2008 ist er Experte für sein Spezialgebiet bei der Deutschen Gesellschaft für Zahnerhaltung (DGZ).
Kontakt: dr.kiefner@gmail.com